Official Journal of the ISPLAD

Journal of Plastic Dermatology

Vol. 1, n. 3, September-December 2005

ISPLAD

International-Italian Society of Plastic-Aesthetic and Oncologic Dermatology

The management of hard and soft tissues in the anterior aesthetic sites
Marco Finotti

In vitro antimycotic activity and biological assay of nail permeation of a new climbazole/octopirox hydrolacquer
Alessandra Frangi, Alessandra Colì

Hyaluronic acid: biological role and clinical applications
Paola Brun, Giovanni Abatangelo

Mucocutaneous manifestations associated with dental amalgam
Gianpaolo Guzzi, Paolo Daniele Pigatto, Roberto Zerboni, Lucia Brambilla

"Healthy skin 2005": preliminary results
Antonino Di Pietro, Adele Sparavigna, Antonio Di Maio

Antonino Sciascia: the inventor of phototherapy, but nobody knows it!
Francesco Bruno

Skin ulcers: interview with an expert
Antonio Di Maio

Periodico quadrimestrale - Spedizione in abbonamento postale
45% - art. 2 comma 20/B legge 662/96 - Milano
In caso di mancata consegna restituire al mittente che si impegna a pagare la relativa tassa.

SCRIPTA MANENT EDIZIONI

ISPLAD

International-Italian Society of Plastic-Aesthetic and Oncologic Dermatology

Il 29 settembre 2005 sarà considerata una data molto importante nella storia del JPD: in questo giorno, presso la sede di Roma del CNR (Consiglio Nazionale delle Ricerche), è stato siglato un accordo tra la Biblioteca Nazionale del CNR e la nostra rivista.
In virtù di questo accordo JPD entrerà a far parte delle riviste recensite dal CNR, diventando così consultabile a livello internazionale.
Un altro motivo di orgoglio che trova inizio nell'autunno 2005 è l'avvio della distribuzione di JPD all'estero. I colleghi spagnoli, con cui è iniziata un'interessante e utile collaborazione, saranno i primi a ricevere regolarmente JPD. Per questo porgo un caloroso saluto al Prof Pedro Jaen, presidente del gruppo di Dermatologia e Cosmetologia dell'Accademia di Dermatologia Spagnola. Presto colleghi di altre nazioni potranno avere la rivista nelle loro mani o in alternativa consultarla su internet (www.jpd.org).
Un altro grande momento si sta avvicinando velocemente: dall'11 al 13 di maggio 2006 si svolgerà il 1° Congresso ISPLAD.
Ci troveremo per seguire un programma scientifico estremamente interessante ed una serie di utilissimi Corsi e Workshop sulle principali tecniche dermoplastiche. Sono sicuro che sarà un vero momento di arricchimento per chi si dedica o vuole avvicinarsi ai temi legati all'invecchiamento cutaneo.

September 29 2005 must be considered a very important day in JPD history. During this day, in Rome, at CNR (Consiglio Nazionale delle Ricerche) a deal was signed between National Library of CNR and our Journal. Thanks to this deal JPD is going to belong to the reviewed journal by CNR, spreaded internationally.
We are also very proud that from autumn 2005, JPD is going to be diffused to foreign countries.
We began an interesting and useful cooperation with spanish colleagues. They will be the first to receive the journal regularly. I take this opportunity to give a warm welcome to Prof Pedro Jaen, President of Cosmetic Dermatology of Spanish Dermatologic Academy. Other countries will receive the journal soon or will be able to read its content on the web site www.jpd.org.
Another great moment is coming quickly: from 11 to 13 of May 2006, "The First ISPLAD" Conference will take place: We are going to meet and to follow a very interesting scientific programme and useful workshop on the important Dermoplastic treatment. I am sure the Conference will be the opportunity to update on the topics regarding cutaneous ageing.

Antonino Di Pietro

ISPLAD

International-Italian Society of Plastic-Aesthetic and Oncologic Dermatology

Sommario

pag. 5 **Il management dei tessuti duri e molli nei siti estetici anteriori**
Marco Finotti

pag. 15 **In vitro antimycotic activity and biological assay of nail permeation of a new climbazole/octopirox hydrolacquer**
Alessandra Frangi, Alessandra Colì

pag. 21 **Acido ialuronico: ruolo biologico e suo impiego nella clinica**
Paola Brun, Giovanni Abatangelo

pag. 29 **Manifestazioni dermatologiche associate ad amalgama dentale**
Gianpaolo Guzzi, Paolo Daniele Pigatto, Roberto Zerboni, Lucia Brambilla

pag. 37 **"Progetto Cute Sana 2005": risultati preliminari**
Antonino Di Pietro, Adele Sparavigna, Antonio Di Maio

pag. 41 **Antonino Sciascia: inventore della fototerapia. Ma nessuno lo sa!**
Francesco Bruno

pag. 45 **Ulcere cutanee: il punto di vista dell'esperto. Intervista a Stefano Veraldi**
Antonio Di Maio

Journal of Plastic Dermatology

Editor
Antonino Di Pietro *(Italy)*

Editor in Chief
Francesco Bruno *(Italy)*

Associate Editors
Francesco Antonaccio *(Italy)*
Mariuccia Bucci *(Italy)*
Franco Buttafava *(Italy)*
Ornella De Pità *(Italy)*
Giulio Ferranti *(Italy)*
Andrea Giacomelli *(Italy)*
Alda Malasoma *(Italy)*
Steven Nisticò *(Italy)*
Elisabetta Perosino *(Italy)*
Andrea Romani *(Italy)*
Nerys Roberts *(UK)*

Editorial Board
Lucio Andreassi *(Italy)*
Kenneth Arndt *(USA)*
Bernd Rüdiger Balda *(Austria)*
H.S. Black *(USA)*
Günter Burg *(Switzerland)*
Michele Carruba *(Italy)*
Vincenzo De Sanctis *(Italy)*
Aldo Di Carlo *(Italy)*
Paolo Fabbri *(Italy)*
Salvador Gonzalez *(USA)*
Ferdinando Ippolito *(Italy)*
Martin Charles Jr Mihm *(USA)*
Joe Pace *(Malta)*
Lucio Pastore *(Italy)*
Gerd Plewig *(Germany)*
Eady Robin AJ *(UK)*
Abel Torres *(USA)*
Umberto Veronesi *(Italy)*

SCRIPTA MANENT EDIZIONI

Direttore Responsabile *Pietro Cazzola*
Direzione Marketing *Armando Mazzù*
Rapporti con ISPLAD *Antonio Di Maio*
Consulenza grafica *Piero Merlini*
Impaginazione *Clementina Pasina*

Registr. Tribunale di Milano n. 102 del 14/02/2005
Scripta Manent s.n.c. Via Bassini, 41 - 20133 Milano
Tel. 0270608091/0270608060 - Fax 0270606917
E-mail: scriman@tin.it

Abbonamento annuale (3 numeri) Euro 39,00
Pagamento: conto corrente postale n. 20350682
intestato a: Edizioni Scripta Manent s.n.c.,
via Bassini 41- 20133 Milano
Stampa: Arti Grafiche Bazzi, Milano

È vietata la riproduzione totale o parziale, con qualsiasi mezzo, di articoli, illustrazioni e fotografie senza l'autorizzazione scritta dell'Editore.

L'Editore non risponde dell'opinione espressa dagli Autori degli articoli.

Ai sensi della legge 675/96 è possibile in qualsiasi momento opporsi all'invio della rivista comunicando per iscritto la propria decisione a: Edizioni Scripta Manent s.n.c. Via Bassini, 41 - 20133 Milano

Il management dei tessuti duri e molli nei siti estetici anteriori

Marco Finotti

Summary

The management of hard and soft tissues in the anterior aesthetic sites

Regenerative, implant and gingival mucous surgery in odontology has been refined to such a degree that it allows reintegration even in cases of significant tissue hypoatrophy.
The timing of the various steps of intervention on the hard tissue, bone and gingival tissue is strategic for good functional and aesthetic results.
A study of the anatomy and function in the smile of the patient under treatment is important in order to evaluate the degree of technical difficulty to be overcome. The biocompatible autologous bone or substitutive, which may or may not be associated with membranes, is fundamental to restoring the volume of the hard tissue. This is indispensable to both aesthetics and the possibility of using implant techniques capable of obtaining an ideal functional and aesthetic rehabilitation by the use of artificial roots.
Of prime importance is the management of soft tissue, and the various techniques of plastic surgery able to conceal the surgery site and restore all functional aspects.
Precocity of intervention in restoring the treatment site is fundamental to hypoatrophy tissue reduction. From this point of view, patient collaboration and sensitivity towards the final results is equally important. Aesthetic optimisation depends to a great extent on the collaboration of several professional figures who, as well as operating intraorally, will intervene periorally until the results are homogeneous, acceptable and in keeping with expectations.

KEY WORDS: *Soft tissue, Hard tissue, Aesthetic, Odontology*

Introduzione

Quando si interviene chirurgicamente con tecniche rigenerative o ricostruttive a carico dei tessuti ossei o gengivali, o con tecniche implantari, è estremamente importante la predicibilità del risultato finale. Solo in questo modo è possibile proporre al paziente la tecnica più idonea e, solo in questo modo, possiamo riprodurre, pur nella grande variabilità della biologia individuale, le diverse metodiche chirurgiche standardizzandole nell'applicazione e nel risultato finale.
Il paziente richiede dei trattamenti chirurgici orali funzionali, ma di grande valenza estetica, in grado di mascherare le metodiche e le tecniche applicate e di simulare la presenza, laddove mancante, dell'elemento dentario naturale; soprattutto nei distretti orali anteriori del gruppo frontale.
L'odontoiatria estetica, ormai termine ampiamente utilizzato, solo pochi anni fa si riferiva esclusivamente alle ricostruzioni dentarie estetiche intese come cure conservative; successivamente ha coinvolto le riabilitazioni protesiche e, oggi, anche i trattamenti chirurgici endoorali che rientrano a pieno diritto, in questa definizione. Un chirurgo orale che affronti attualmente il paziente odontoiatrico deve quindi essere in grado di programmare il livello di guarigione dei tessuti duri e dei tessuti molli e, allo stesso tempo, deve essere in grado di valutare se le aspettative del paziente siano o meno attendibili.

Università degli Studi di Padova

Il management tissutale ha chiaramente dei limiti, per cui in assenza di supporto osseo, che in particolari condizioni può essere, solo parzialmente, rigenerato, i manufatti protesici ci vengono in ausilio con la possibilità di mascherare al meglio i deficit residuati.

Discussione

Il risultato dei trattamenti chirurgici, nei siti estetici anteriori, dipende da diversi fattori preesistenti che influenzano sia le metodiche operative che il livello di guarigione.
I più importanti sono sicuramente:

- l'entità dell'eventuale perdita tissutale riferita ai tessuti duri e molli e le cause che l'hanno determinata;
- la disponibilità dei pazienti a sottoporsi ai diversi step terapeutici (1).

In caso di pregresse estrazioni dentarie, molto importanti risultano la morfologia e le dimensioni delle radici estratte, avendo queste una grande importanza sulla quantità dei tessuti, sia duri che molli che residuano, come pure le eventuali patologie apicali preesistenti (2, 3).
Poiché la perdita tissutale è estremamente rapida nei primi 6 mesi dall'avulsione dentaria, mesi nei quali si perde normalmente il 23% del volume osseo e, continua anche negli anni successivi; ecco che la rapidità con cui si interviene nella ricostruzione o rigenerazione dopo le avulsioni dentarie è alla base del successo finale. Nelle zone anteriori, incisali, il riassorbimento orizzontale è doppio del verticale, e questo condiziona e orienta le metodiche operative (4-10).
Tutti questi parametri sono alla base della tempistica nella programmazione degli interventi di chirurgia orale.
Vi sono condizioni importanti che intervengono e condizionano l'efficacia estetica dei trattamenti: l'esposizione dentale in condizioni di riposo, la linea e l'ampiezza del sorriso dei pazienti.
Più è ampia l'esposizione dentale, più risultano complesse le tecniche ricostruttive; più è alta la linea del sorriso, più verranno esposti anche i tessuti molli oltre a quelli duri, dentali.
Vi sono pazienti che sorridendo espongono solo gli elementi del gruppo frontale ed altri che, al contrario espongono anche i primi molari; questi rappresentano il 20% della popolazione.
Il 57% comunque, ha un'ampiezza del sorriso che si estende sino al secondo premolare, coinvolgendo 10 elementi dentari (11-18).
La valutazione del biotipo del paziente da trattare è un parametro che va considerato con attenzione.
Pazienti con biotipo spesso caratterizzato da elementi dentari quadrati e gengiva spessa, sono tecnicamente più facili da trattare, rispetto ai pazienti con biotipo sottile, che presentano elementi dentari triangolari e gengiva sottile, fragile e meno facilmente manipolabile dal punto di vista chirurgico.
Da tutte queste informazioni è possibile definire un corretto piano di trattamento, affinché il risultato possa essere predicibile e riproducibile nelle diverse situazioni.
Programmare innesti ossei o di biomateriali a compenso dei deficit dei tessuti duri, come innesti connettivali per compensare i tessuti molli, ma che in particolari condizioni possono compensare anche i difetti dei tessuti duri, è di grande importanza. L'inserimento di impianti in posizione protesicamente guidata è alla base di una protesi di forma e dimensione adeguata che rispecchi i canoni estetici tradizionali.
La capacità di gestire i tessuti molli nelle diverse fasi chirurgiche con corrette manipolazioni e il condizionamento degli stessi con provvisori di forma e dimensione adeguata, porta, con la protesi definitiva, al risultato estetico e funzionale finale auspicato sia dal professionista che dal paziente (19, 20).
La ceratura diagnostica, che viene effettuata in laboratorio sui modelli delle arcate del paziente e che permette di simulare il risultato finale, è importante sia per il professionista, che individua i gap compensarli e con che modalità e le correzioni da apportare sui diversi tessuti e a livello protesico, sia per il paziente, che non sempre ha chiare la complessità tecnica dell'intervento.
Di fronte ad ampi deficit tissutali risulta indispensabile prima recuperare il volume osseo mancante e poi intervenire sui tessuti molli.
Le tecniche a nostra diposizione per le ricostruzioni/rigenerazioni dei tessuti duri sono:

- la GBR, il cui utilizzo è previsto per il trattamento dei deficit verticali ed orizzontali. La GBR richiede l'uso di membrane, riassorbibili o non riassorbibili in associazione all'osso autologo o suoi sostitutivi biocompatibili;
- l'onlay, od innesto di un "blocco osseo" prelevato dallo stesso paziente, contestualmente,

da un distretto endoorale o, se necessario, per un'ampia ricostruzione, da una sede extraorale; questa tecnica, può essere associata o meno all'uso di membrane in grado di ostacolare il parziale riassorbimento dell'innesto, prima della sua integrazione e, come la precedente, idonea a compensare i deficit verticali ed orizzontali;
- le split-crest, efficaci per i difetti orizzontali;
- le distrazioni osteogeniche che, tutt'oggi, non sono ancora entrate nella routine chirurgica, mancando studi a lungo termine, e non essendo scevre da complicanze.

La gestione dei tessuti molli può essere effettuata in diversi step, può precedere, essere contestuale, o seguire una tecnica rigenerativa o ricostruttiva; con l'utilizzo di tecniche implantologiche la stessa può precedere il posizionamento implantare, o essere effettuata contestualmente al posizionamento degli impianti o durante la loro guarigione.

Risulta più predicibile e con minor morbilità per il paziente effettuarla nella seconda fase chirurgica implantare, quando gli impianti da sommersi, osteointegrati, vengono connessi ai tappi di guarigione o agli abutments. Altre tecniche di condizionamento tissutale riguardanti i tessuti molli vengono utilizzate nella fase di protesizzazione provvisoria che può modificare la morfologia e condizionare la maturazione tissutale.

Gli interventi di plastica gengivale mediante innesti connettivali, in grado di garantire l'estetica, oltre alla funzione ottimale, sono caratterizzate, di norma, da una marcata contrazione volumetrica che arriva sino al 45-50% del volume iniziale.

La stabilizzazione del volume ottenuto avviene non prima di 6 mesi; tutti questi sono parametri molto importanti atti a definire le tempistiche operative idonee per un risultato stabile nel tempo (21-33).

La possibilità, invece, di effettuare un intervento precoce o addirittura preventivo permette una chirurgia addizionale minima, sia a livello dei tessuti duri che molli.

La preservazione tissutale è, come detto, alla base dell'estetica finale, soprattutto in quei pazienti con linea del sorriso alta e con sorriso ampio in grado di interessare almeno 10 elementi dell'arcata superiore con il rispettivo tessuto molle.

È in questi pazienti che noi dovremmo intervenire con una strategia pre-estrattiva onde evitare il collasso tissutale: una strategia idonea al mantenimento dei volumi, della quantità e della qualità dei tessuti duri e molli.

Nel caso non si effettuino interventi implantologici per sostituire l'elemento estratto, o non si possa sostituirlo al momento dell'estrazione, per controindicazioni locali, come un processo infiammatorio in atto, o generali transitorie, risulta importante un'estrazione conservativa con eventuale aggressione chirurgica dalla zona palatale in grado di preservare la zona vestibolare (34).

L'aggressione palatale permette infatti un assoluto rispetto dei tessuti vestibolari fondamentali nell'estetica finale ed un'eventuale demolizione a carico dei tessuti palatali, non direttamente visibili.

L'immediato condizionamento alveolare mediante gli "ovate pontic", che si approfondiscono di circa 2 mm all'interno dell'alveolo, con il manufatto protesico, evitandone il collasso, è alla base dell'estetica finale (35). Infatti, le protesi provvisorie, fisse, nelle zone di estrazione devono avere una forma "ad uovo" che, entrando nell'alveolo, ad estrazione ultimata, ne sostengono i tessuti lateralmente.

Se all'estrazione dentaria segue il posizionamento implantare, è ormai consolidata la tecnica degli impianti post-estrattivi immediati, in assenza di controindicazioni locali.

Mediante questa tecnica si posiziona l'impianto nella stessa seduta dell'estrazione dentaria, ripreparando l'alveolo naturale e trasformandolo in alveolo chirurgico.

Questa tecnica, molto raffinata, rappresenta un'importante salvaguardia dei tessuti duri e molli, costituendo l'impianto stesso il supporto ai tessuti (36-39).

Alcuni parametri devono essere salvaguardati, come la distanza tra impianto e denti contigui, o tra impianto e impianto se si posizionano due impianti vicini; la profondità a cui mettere l'impianto nel tavolato osseo, lo spessore osseo vestibolare onde evitarne il riassorbimento e la seguente retrazione gengivale inficiante il risultato estetico, il diametro dell'impianto (40-45).

Tutti questi parametri devono essere attentamente considerati nella programmazione e nell'esecuzione dell'intervento.

Questa tecnica permette di evitare eccessive manipolazioni chirurgiche al nostro paziente e, se correttamente applicata, presenta una notevole predicibiltà di risultato (Figure 1-3). Proprio in quest'ottica e nella volontà di ridurre i

disagi per il paziente, e quindi gli step chirurgici, si è, ultimamente, arrivati all'applicazione immediata di protesi provvisorie su impianti post-estrattivi immediati.
Nella stessa seduta, ultimata l'estrazione e trasformato l'alveolo naturale in alveolo chirurgico strumentandolo con le frese implantari, dopo aver posizionato l'impianto, che deve avere la necessaria stabilità primaria, lo si protesizza immediatamente.
Il confort per il paziente, con questa metodica, è il massimo ottenibile, in quanto, a fine seduta operatoria, egli ha un elemento dentario, provvisorio e fisso in grado di mascherare, senza possibilità di riconoscerla, la recente estrazione dentaria. In queste condizioni il paziente potrà arrivare a completamento della maturazione-guarigione dei tessuti duri e molli per la protesizzazione definitiva, con un minimo disagio.
Questa tecnica, estremamente innovativa, riduce al minimo le sedute odontoiatriche, ma non è scevra da rischi se non correttamente applicata; la morfologia dell'abutment provvisorio e della corona provvisoria devono essere attentamente studiati onde evitare eccessive compressioni tissutali in grado di determinare delle recessioni, che pur non inficiando il risultato funzionale ne danneggiano, irreparabilmente, l'estetica finale (46, 49).
In molti casi, purtroppo, il paziente arriva alla nostra osservazione avendo già perduto uno o più elementi naturali presentando un'ipotrofia tanto più marcata, quanto più lungo è l'intervallo decorso dall'estrazione.
Di fronte ad una ridotta perdita nell'aspetto verticale ed orizzontale dei tessuti duri un'intervento di espansione ossea, anche di minima è sufficiente a compensare il deficit presente senza tecniche chirurgiche addizionali (Figure 4-9); in presenza, invece, di ipo-atrofie marcate confermate anche da immagini radiologiche, tradizionali o tomografiche, oltre che clinicamente (Figure 10-12), l'espansione dell'osso residuo associata alla GBR permette una rigenerazione del sito implantare con un recupero dei volumi ed un'estetica ottimale, in grado di mascherare il sito implantare come naturale (Figure 13-17).

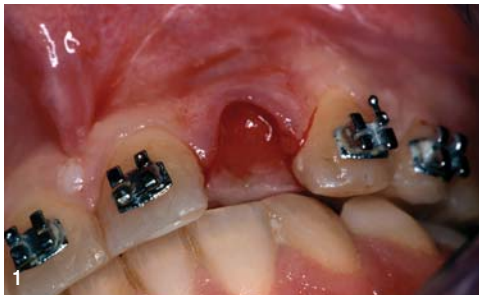

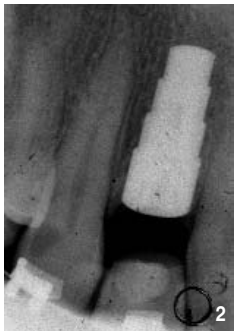

Figura 1.
Frattura coronale incisivo laterale sinistro.

Figura 2.
Impianto post-estrattivo immediato in situ.

Figura 3.
Estetica finale, con corona in ceramica posizionata.

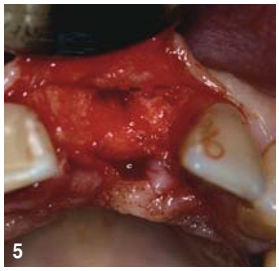

Figura 4.
Deficit verticale e orizzontale da pregressa estrazione.

Figura 5.
Atrofia ossea.

Figura 6.
Espansione ossea.

Figura 7.
Condizionamento tessuti molli con provvisorio.

Figura 8.
Recupero della convessità orizzontale tissutale alla cementazione della ceramica.

Figura 9.
Estetica finale.

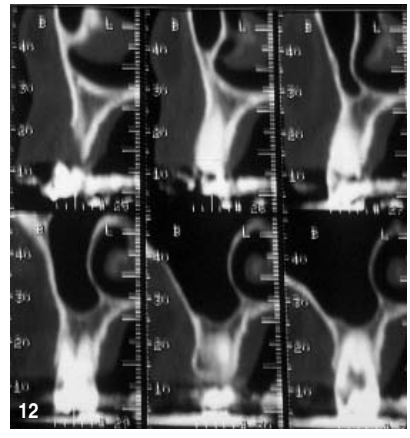

Figura 10. *Marcata atrofia tissutale da pregessa estrazione.*

Figura 11. *Rx endo-orale del sito estrattivo.*

Figura 12. *Dentascan che evidenzia la perdita della corticale, ossea, vestibolare.*

Figura 13. *Evidente perdita ossea vestibolare allo scollamento periostale.*

Figura 14. *Il distretto osseo a fine espansione.*

Figura 15. *Impianto con i frustoli ossei recuperati dalla preparazione strumentale dell'alveolo chirurgico e posizionati per la rigenerazione vestibolare (GBR).*

Figura 16. *Membrana riassorbibile a copertura dell'innesto.*

Figura 17. *Estetica finale.*

Le tecniche chirurgiche, possono risultare particolarmente impegnative per la presenza di ampi difetti, anche se limitati per estensione, sì da richiedere l'innesto di onlay di provenienza autologa a compenso (Figure 18-25).
Spesso, queste tecniche devono essere applicate anche in distretti estesi per difetti che coinvolgono globalmente i mascellari.
Alla chirurgia dei tessuti duri si associa anche una chirurgia plastica, spesso estetica, dei tessuti molli atta a riprodurne le caratteristiche naturali nella composizione della gengiva aderente e molle in grado di mimetizzare completamente il sito chirurgico.
Quindi ad una fase estrattiva e rigenerativa dei tessuti duri, seguirà la fase implantare ed il rimodellamento gengivale (Figure 26-31) in grado di mimetizzare, in questo caso, l'assenza degli elementi naturali ed anche degli impianti nella zona centrale e la presenza degli impianti

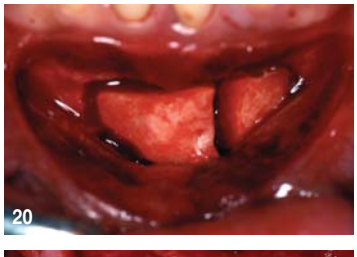

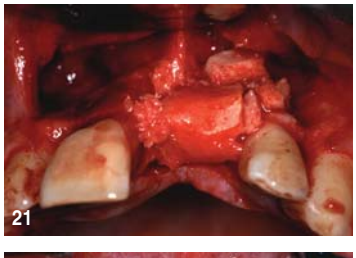

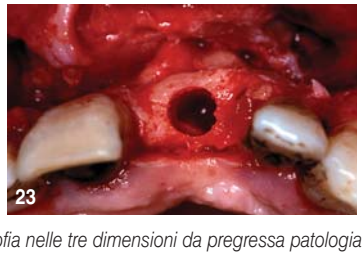

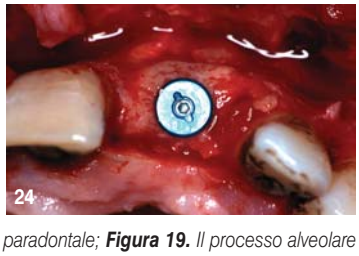

Figura 18. *Ampia atrofia nelle tre dimensioni da pregressa patologia paradontale;* ***Figura 19.*** *Il processo alveolare atrofico nel distretto interessato;* ***Figura 20.*** *Prelievo osseo sinfisario;* ***Figura 21.*** *Innesto osseo autologo posizionato;* ***Figura 22.*** *Guarigione dell'innesto;* ***Figura 23.*** *Riapertura del distretto osseo ricostruito e preparazione dell'alveolo chirurgico;* ***Figura 24.*** *Impianto posizionato;* ***Figura 25.*** *Sutura.*

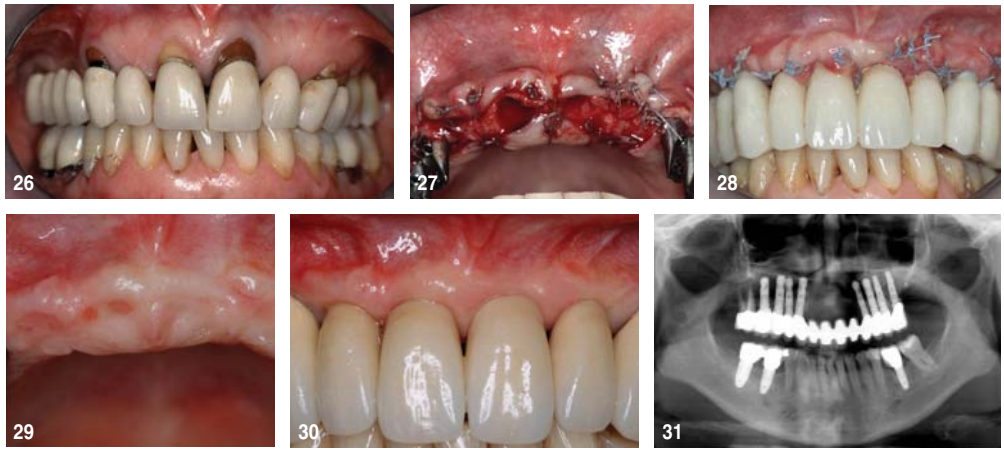

Figura 26. *Inizio caso.*

Figura 27. *Tecniche di roll-flap e innesti connettivali.*

Figura 28. *Condizionamento tissutale medianti provvisori compressivii.*

Figura 29. *Guarigione tissutale intermedia con i segni di compressione da "ovate pontic".*

Figura 30. *Estetica finale.*

Figura 31. *Immagine radiologica finale.*

nelle zone laterali, dando un aspetto del tutto sovrapponibile ai siti dentali naturali. Nei casi più complessi la chirurgia dei tessuti duri è seguita da quella dei tessuti molli. Un'atrofia ossea è sempre accompagnata da un'ampia perdita di gengiva aderente, di quella banda gengivale di fondamentale importanza sia funzionale, come sigillo periimplantare, che estetica.
In sua assenza la riproducibilità dell'accoppiata tessuti duri dentali e/o protesici e tessuti molli gengivali non è riproponibile in modo naturale. Per tale motivo il management tissutale risulta fondamentale, nelle piccole e, a maggior ragione, nelle grandi riabilitazioni orali per ricostruire al meglio sia dal punto di vista funzionale che estetico l'endoorale dei nostri pazienti (Figure 32-41).

Conclusioni

Risulta evidente, da questa breve e sintetica disamina di casi clinici, come sia importante la precocità di intervento nelle zone estrattive onde evitare la contrazione tissutale.
Le tecniche ricostruttive e rigenerative che ci vengono in ausilio permettono il ripristino dei tessuti sì da mimetizzare opportunamente gli

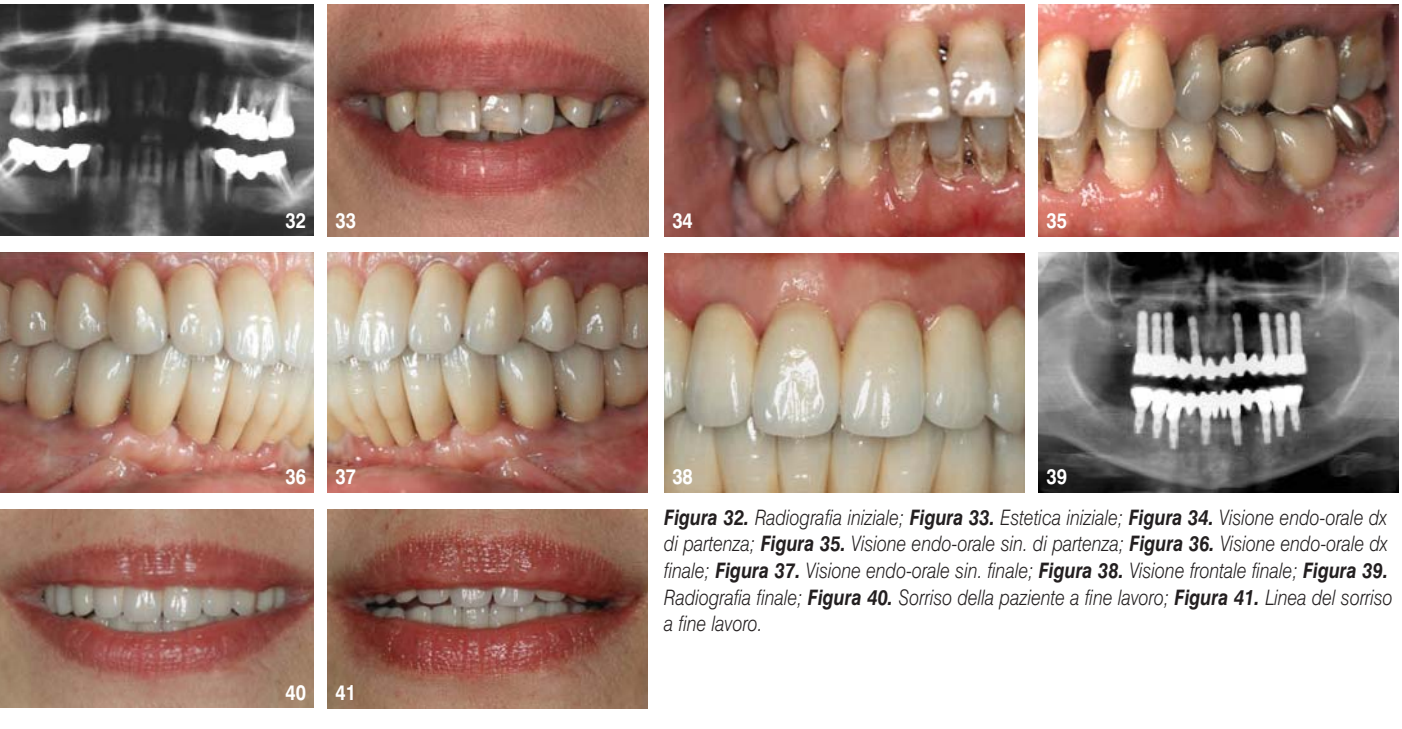

Figura 32. *Radiografia iniziale;* ***Figura 33.*** *Estetica iniziale;* ***Figura 34.*** *Visione endo-orale dx di partenza;* ***Figura 35.*** *Visione endo-orale sin. di partenza;* ***Figura 36.*** *Visione endo-orale dx finale;* ***Figura 37.*** *Visione endo-orale sin. finale;* ***Figura 38.*** *Visione frontale finale;* ***Figura 39.*** *Radiografia finale;* ***Figura 40.*** *Sorriso della paziente a fine lavoro;* ***Figura 41.*** *Linea del sorriso a fine lavoro.*

atti chirurgici effettuati e gli eventuali innesti ossei, o allo plastici, o connettivali posizionati.
Nell'ottica di una restituzio ad integrum del nostro paziente, è acclarato ormai come l'estetica dentale e gengivale costituiscano il presupposto morfologico di un bel sorriso, ma solo in associazione ad una cornice di pari valore; ecco quindi che è estremamente viva la necessità di un'intima collaborazione tra le diverse figure professionali che, occupandosi contestualmente dell'endoorale e del periorale, siano in grado di soddisfare le aspettative del paziente e di valorizzare il lavoro di chi vi concorre.
Una bocca bella, curata, nella quale i denti si inseriscono armonicamente nell'aspetto generale del viso, contribuisce in modo determinante al benessere dell'individuo.
Una bocca trascurata, può compromettere la percezione del proprio valore, i rapporti interpersonali ed, infine, il proprio benessere psicofisico. La regione orale, congiuntamente agli occhi, è la componente del viso più osservata e, di esso, ne è la parte determinante in grado di orientarne la valenza estetica.
Quando innavertitamente se ne osserva un particolare, lo sguardo scivola su ciò che ci sta attorno.
Non vi deve essere un bel quadro senza un'adeguata cornice e una bella cornice deve essere posta su un quadro di pari valore.
Né una né l'altro devono sopperire alle eventuali mancanze presenti.
Il sorriso dei nostri pazienti, il risultato finale del nostro lavoro dipendono da entrambi i fattori; di questo dobbiamo esserne consci e di questo devono esserne edotti i nostri pazienti.

Bibliografia

1. *Raigrodski AJ, Block M.S. Clinical considerations for enhancing the success of implant-supported restorations in the aesthetic zone with delayed implant placement. Pract Proced Aesthet Dent 2002; 14: 21*

2. *Becher, W., Becher, B.E. Guided tissue regeneration for implants placed into extraction sockets and for implant dehiscences: surgical techniques and case report. Int. J Periodontics Restorative Dent 1990; 19:377*

3. *Parel SM., Triplett RG. Immediate fixture placement: a treatment planning alternative. Int. J Oral Maxillofac Implants 1990 ; 5 :337*

4. *Choquet V., Hermans M., Adrianssens P., et al. Clinical and radiographic evaluation of the papilla level adjacent to single-tooth dental implants: A retrospective study in the maxillary anterior region. J Periodontol 2001; 72: 1364*

5. *Kan JYK, Rungcharassaeng K. Immediate placement and provisionalization of maxillary anterior single implants: A surgical and prosthodontic rationale: Pract. Periodontics Aesthet Dent 2000; 12: 817*

6. *Tarnow DP.; Cho Sc., Wallace SS. The effect of inter-implant distance on the height of inter-implant bone crest. J Periodontol 2000; 71: 546*

7. *Kan JYK., Rungcharassaeng K., Umezu K., et al. Dimensions of perimplant mucosa: An evaluation of maxillary anterior single implants in humans. J Periodontol 2003; 74: 557*

8. *Carlosson G., & Persson G. Morphologic changes of the mandible after extraction and wearing of dentures. Odontol Rev 1967; 18: 27*

9. *Covani U., Cornelini R., Barone A. Bucco-Lingual Bone Remodeling Around Implants Placed into Immediate Extraction Sockets: A Case Series J Periodontol 2003; 74: 268*

10. *Johnson K. A study of the dimensional changes occurring in the maxilla after tooth extraction. Part I: Normal healing. Australian Dent J 1963; 8: 428*

11. *Matthews TG. The anatomy of a smile. J Prosthet Dent 1978; 39:128*

12. *Dong JK, Jin TH, Cho HW, Oh SC. The Esthetic of the Smile: A Review of some Recent Studies. Int J Prosthodont 1999; 12:9*

13. *Rufenacht CR. Fundamentals of Esthetics. Chicago: Quintessence, 1990, p. 67*

14. *Morley J, Eubank J. Macroesthetic elements of smile design. J Am Dent Assoc 2001; 132:39*

15. *Garber DA, Salama MA. The aesthetic smile: Diagnosis and treatment. Periodontol 2000 1996; 11:18*

16. *Tjan AHL, Miller GD, The JGP. Some esthetic factors in a smile. J Prosthet Dent 1984; 5124*

17. *Owens EG, Goodacre CJ, Loh PL, Hanke G, Okamura M, Jo K, Muñoz Ca, Naylor WP. A Multicenter Interracial Study Facial Appearance. Part 2: A Comparison of Intraoral Parameters. Int J Prosthodont 2002; 15:283*

18. *Dong JK, Jin TH, Cho HW, Oh SC. The Esthetic of the Smile: A Review of some Recent Studies. Int J Prosthodont 1999; 12:9*

19. *el Askary AS. Multifaceted aspects of implant esthetics: the anterior maxilla. Implant Dent 2001; 10 :182*

20. *Belser UC, Bernard JP, Buser D. Implant-supported restorations in the anterior region: prosthetic considerations. Pract Periodontics Aesthet Dent 1996; 8:875*

21. *Hurzeler MB, Weng D. Periimplant tissue management: optimal timing for an aesthetic result. Pract Periodontics Aesthet Dent 1996; 8:857*

22. Khoury F, Happe A. Soft tissue management in oral implantology: a review of surgical techniques for shaping an esthetic and functional periimplant soft tissue structure. Quintessence Int 2000; 31:483

23. Becker W, Becker BE. Flap-designs for minimization of recession adjacent to maxillary anterior implant sites: a clinical study. Int Oral Maxillofac Implants 1996;11:46

25. Belser UC, Buser D, Hess D et al: Aesthetic implant restoration in partially endentulous patients-a critical appraisal. Periodontology 2000 1998; 17:132-150

25. Gomez Roman G. Influence of flap design on peri-implant interproximal crestal bone loss around single-tooth implants. Int Oral Maxillofac Implants 2001; 16:61

26. Corn H, Marks MH. Gingival grafting for deep-wide recession – A status report. II. Surgical procedures. Compend Contin Educ Dent 1983; 4:167

27. Studer SP, Lehner C, Bucher A, Schärer P. Soft tissue correction of a single tooth pontic space: a comparative quantitative volume assessment. J Prosthet Dent 2000;83:402

28. Mormann W, Schärer P, Firestone AR. The relationship between success of free gingival grafts and transplant thickness. Revascularization and shrinkage - A one-year clinical study. J Periodontol 1981; 52:74

29. Seibert JS. Reconstruction of deformed, partially edentulous ridges, using full thickness onlay grafts. Part I. Technique and wound healing. Compend Contin Educ Dent 1983; 4:437

30. Rosenberg ES, Cutler SA. Periodontal considerations for esthetics: edentulous ridge augmentation. Curr Opin Cosmet Dent 1993; 61

31. Scharf DR, Tarnow DP. Modified roll technique for localized alveolar ridge augmentation. Int J Periodont Rest Dent 1992; 12:415

32. Orth CF. A modification of the connective tissue graft procedure for the treatment of type II and type III ridge deformities. Int J Periodont Rest Dent 1996; 16:267

33. Seibert JS, Louis JV. Soft tissue ridge augmentation utilizing a combination only-interpositional graft procedure. A case report. Int J Periodont Rest Dent 1996; 16:311

34. Landsberg CJ, Bichacho N. Modified surgical/prosthetic approach for optimal single implant supported crown. Part I. The socket seal surgery. Pract Periodont Aesthet Dent 1994; 6:11

35. Prestipino V, Passero P, Ingber A, Wyman B. Preserving the topography of the extraction site: the external gingival support splint. J Esthet Dent 1994; 6:259

36. Anson D. Maxillary anterior esthetic extractions with delayed single-stage implant placement. Compend Contin Educ Dent 2002; 23: 829, 833, 838

37. Wheeler SL., Vogel RE., Casellini R. Tissue preservation and maintenance of optimum esthetics: a clinical report. Int J Oral Maxillofac Implants 2000; 15:265

38. Anson D. Maxillary anterior esthetic extractions with delayed single-stage implant placement. Compend Contin Educ Dent 2002; 23: 829, 833, 838 passim

39. Lazzara RJ. Immediate implant placement into extraction sites. Surgical and restorative advantages. Int Periodontics Restorative Dentistry 1989; 9:333

40. Adell R, Eriksson B, Lekholm U, et al. Long-term follow-up study of osseointegrated implants in the treatment of totally edentulous jaws. J Oral Maxillofac Impl 1990; 5:347

41. Saadoun AP, LeGall M. Implant positioning for periodontal, functional, and aesthetic results. Pract Periodont Aesthet Dent 1992; 4:43

42. Saadoun AP, Sullivan DY, Krischek M, LeGall M. Single tooth implant: Management for success. Pract Periodont Aesthet Dent 1994; 6:73

43. Salama H, Salama MA, Garber D, Adar P. The interproximal height of bone: a guidepost to predictable aesthetic strategies and soft tissue contours in anterior tooth replacement. Pract Periodont Aesthet Dent 1998; 10:1131

44. Saadoun AP, LeGall M, Touati B. Selection and ideal tridimensional implant position for soft tissue aesthetics. Pract Periodont Aesthet Dent 1999; 11:1063

45. Tarnow DP, Cho SC, Wallace SS. The effect of inter-implant bone crest. J Periodontol 2000; 71:546

46. Schwartz-Arad D, Chaushu G. Placement of implants into fresh extraction sites: 4 to 7 years retrospective evaluation of immediate implants. J Periodontol 1997; 68:1110

47. Wagenberg BD, Ginsburg TR. Immediate implant placement on removal of the natural tooth: Retrospective analysis of 1.081 implants. Compend Contin Educ Dent 2001; 22:399, 406, 408

In vitro antimycotic activity and biological assay of nail permeation of a new climbazole/octopirox hydrolacquer

Alessandra Frangi
Alessandra Colì

Riassunto

Attività antimicotica in vitro e test biologico di permeazione ungueale di una nuova idrolacca a base di climbazolo e octopirox

Sono stati effettuati studi in vitro per valutare l'attività antimicotica di un nuovo dispositivo medico, contenente climbazolo/octopirox in una base di idrolacca di idrossipropilchitosano, contro alcuni patogeni responsabili di onicomicosi, Candida parapsilosis, Scopulariopsis brevicaulis, Trichophyton mentagrophytes e Trichophyton rubrum. *Le concentrazioni minime inibenti (MIC), studiate per mezzo delle microdiluizioni del prodotto da testare, erano comprese tra 0,8 e 1,6 µg/ ml di climbazolo e altrettanto di octopirox per tutti i ceppi testati. In confronto ai principi attivi da soli, l'associazione mostrava un'efficacia superiore all'atteso, soprattutto su* C. parapsilosis e S. brevicaulis, *ed almeno un effetto additivo sull'altro ceppo testato, il* T. rubrum. *Lo studio di permeazione ungueale in vitro, effettuato per mezzo di un saggio biologico, ha mostrato la comparsa di aloni di inibizione della crescita per tutti i ceppi, da parte del prodotto appoggiato sulla superficie di membrane di zoccolo bovino, confermando l'efficienza del film di idrossipropilchitosano nel consentire la permeazione delle unghie da parte di principi attivi.*

Key words: *Climbazolo, Octopirox, Idrossipropilchitosano, Idrolacca, Permeazione ungueale*

Introduction

Onychomycosis has long been one of the most difficult fungal infections to treat. The lengthy period the nail takes to grow, the hardness of the nail plate and location of the infectious process between the nail bed and plate are major factors interfering with the eradication of fungal agents affecting these tissues. The availability of potent, orally active antifungal agents, as itraconazol and terbinafine, has revolutionized the treatment of this condition (1, 2).

Those new drugs provide adequate therapy for a prolonged period of time, but they are not devoid of a significant, though rare, systemic toxicity. The key of these agents is that once given, they are absorbed into the nail matrix where they remain active for months.

Their limitations consist in severe adverse events and drug-drug interactions. Fatal cases of heart failure have been reported after long-term oral administration of itraconazole in onychomycosis patients (3). Terbinafine resulted more effective than itraconazole, but its use was still associated with fatalities due to acute liver failure in patients with onychomycosis (3).

Topical treatments of onychomycosis are also available, in form of medicated nail lacquers. Those products show a lower rate of clinical success in patients with onychomycosis, compared to oral agents, despite their proven *in vitro* antimycotic activity (4). The formulations available till now have the disadvantage of poor nail permeation of the active principles, as well as the need for weekly removal of the old layers. Both mechanical removal and organic sol-

Institute for Pharmacokinetic and Analytical Studies, Ligornetto, Switzerland

vents, besides being uncomfortable to patients, may cause further potential damage to the nail structure (5), by rendering the newly growing nail less resistant to the diffusion of the dermatophytes. The use of nail penetration enhancers, besides improving nail permeation, may further damage the nail structure (6) as a result of breaking dysulphide bridges or of keratolytic activity.

Thus, there is an unfulfilled medical need for safe and effective treatments characterized by a good efficacy/safety ratio.

A new hydro-lacquer technology, based on hydroxypropyl chitosan in water/ethanol solution, has recently been proposed (7) for administration of actives to the nails, its application being easy and more acceptable to subjects than the medicated drug varnishes, due to the simple (rinsing) removal procedure and no requirement for periodic nail surface filing.

In a previous study (8), recently published with our contribution, a new medical device, based on the above technology, and containing 0.5% of piroctone olamine (octopirox) as the sole active ingredient, has been reported to allow nail permeation of the active and to be provided of efficacy in *in vitro* onychomycosis models.

In this study, we report an experience made with a product containing the same hydro-lacquer technology, and based on an octopirox 0.5% - climbazole 0.5% combination, by testing its in vitro antimycotic activity and nail permeation in a biological assay.

Methods

Minimal inhibitory concentrations (MICs) on several representative onychomycosis pathogens – Broth microdilution susceptibility method

Climbazole + octopirox hydro-lacquer MICs were determined for *Candida parapsilosis* ATCC 90018, *Scopulariopsis brevicaulis* ATCC 36840, *Trichophyton mentagrophytes* ATCC 9533 and T*richophyton rubrum* DSM 4167, all obtained from Deutsche Sammlung von Mikrorganismen und Zellkulturen (DSMZ, Braunschweig, Germany). The method was developed in accordance with the NCCLS standard reference documents M27-A2 (9) and M38-A (10). Antifungal working solutions were prepared by appropriate dilution from the tested hydro-lacquer solution device P-3063 (Ecocel-Med, containing climbazole 0.5% and octopirox 0.5%, Manufacturer Polichem SA, Lugano, Switzerland, Distributor for Italy Sirton Pharmaceuticals S.p.A., Italy) with RPMI-1640 broth (Sigma, Buchs, Switzerland) buffered with 0.165 M MOPS (Sigma, Buchs, Switzerland) pH 7.0. The concentrations tested were in the range 0.003 µg/ mL to 1.6 µg/ mL of climbazole plus the same of octopirox. The broth microdilution test was performed using sterile multiwell microdilution plates, 96-wells U-shaped (Labobasi, Novazzano, Switzerland). The 2x antifungal concentrations to test were dispensed into wells in 100 µL volume per well. The organisms were subcultured onto SDA, Sabouraud dextrose agar (Labobasi, Novazzano, Switzerland), and incubated at 35 ± 1°C to provide fresh and alive colonies for inocula preparation. Working suspensions were prepared in RPMI-1640 broth (Sigma, Buchs, Switzerland) buffered with 0.165 M MOPS (Sigma, Buchs, Switzerland) pH 7.0 to contain 1 - 5 x 10^3 CFU/ mL for C. *parapsilosis* and 0.8 - 10 x 10^4 CFU/ mL for the moulds. Each well was then inoculated with 100 µL of these inocula suspensions, representing the 2X final concentrations. The final inoculum size for C. parapsilosis was 5.0 x 10^2 to 2.5 x 10^3 CFU/ mL, and the final inoculum size for the moulds was 0.4 x 10^4 to 5.0 x 10^4 CFU/ mL. Inocula quantitation was performed planting a 100 µL aliquot of the serial dilutions on SDA, incubating and counting the viable number of CFU. Each plate contained a sterility control

	P-3063 (climbazole+octopirox)	climbazole	octopirox
Candida parapsilosis	1.6 (0.8 + 0.8)	12.5	62.5
Scopulariopsis brevicaulis	3.2 (1.6 + 1.6)	> 50	15.6
Trichophyton rubrum	3.2 (1.6 + 1.6)	6.25	≤ 3.9[&]
Trichophyton mentagrophytes	1.6 (0.8 + 0.8)	*	*

*not performed; [&]least concentration tested

Table 1.
MICs (µg/mL) on different nail pathogens.

row, drug-free medium only, and a growth control row, inoculated drug-free medium. The microdilution plates were incubated at 35 ± 1°C and observed for presence or absence of visible growth at 24 and 48 hours for *C. parapsilosis*, at 48 and 96 hours for the moulds. The MIC was defined as the lowest concentration of the antifungal that substantially inhibited the growth of the organism as detected visually.

In vitro permeation study through bovine hoof membranes – Biological assay

Candida parapsilosis ATCC 90018, *Scopulariopsis brevicaulis* ATCC 36840, *Trichophyton mentagrophytes* ATCC 9533 and *Trichophyton rubrum* DSM 4167 were obtained from Deutsche Sammlung von Mikrorganismen und Zellkulturen (DSMZ, Braunschweig, Germany). The organisms were subcultured onto SDA, Sabouraud dextrose agar (Labobasi, Novazzano, Switzerland), and incubated at 35 ± 1°C. After the growing was visually abundant, a stock suspension was prepared using sterile saline solution (Labobasi, Novazzano, Switzerland). For each organism SDA square plates were prepared inoculated with 0.4 - 4.0 x 10^2 CFU/mL of agar. The test product was added on the surface of the agar plates either by adsorbing 10 mL of the solution on a 10 mm neutral disk (Labobasi, Novazzano, Switzerland), and by placing 10, 20 mL of the device, and 10 mL vehicle, hydroxypropyl chitosan solution (Polichem, Lugano, Switzerland) on 10 x 20 mm, 75 mm thickness, nail slices obtained from bovine hooves. The plates were then incubated at 35 ± 1 °C for 5 days. Inhibition rings of the microorganisms growth were visually evaluated as a consequence of nail permeation and diffusion into agar of climbazole and octopirox contained in the test hydrolacquer.

Results

Minimal inhibitory concentrations (MICs) on several representative onychomycosis pathogens – Broth microdilution susceptibility method

C. parapsilosis MIC on 16 replicates was 0.8 µg/mL climbazole plus 0.8 µg/mL octopirox, with a MIC range 0.4 - 0.8 µg/mL; 50% reduction endpoint was observed at 0.4 µg/mL climbazole plus 0.4 µg/mL octopirox. *S. brevicaulis* MIC on 16 replicates was 1.6 µg/mL climbazole plus 1.6 µg/mL octopirox, with a MIC range 0.8 – 1.6 µg/mL; 50% reduction endpoint was observed at 0.8 µg/mL climbazole plus 0.8 µg/mL octopirox. *T. mentagrophytes* MIC on 16 replicates was 0.8 µg/mL climbazole plus 0.8 µg/mL octopirox, with a MIC range 0.4 -0.8 µg/mL; 50% reduction endpoint was observed at 0.4 µg/mL climbazole plus 0.4 µg/mL octopirox. *T. rubrum* MIC on 16 replicates was 1.6 µg/ mL climbazole plus 1.6 µg/mL octopirox, with a MIC range 0.8 – 1.6 µg/mL; 50% reduction endpoint was observed at 0.4 µg/mL climbazole plus 0.4 µg/mL octopirox and 75% reduction endpoint was observed at 0.8 µg/mL climbazole plus 0.8 µg/mL octopirox. No growth was detected in the sterility control wells, vigorous fungal growth always occurred in the growth control wells.

To allow an indirect comparison with previous investigations available on octopirox and respectively climbazole alone, made in our Institution by the broth dilution susceptibility method, the data have been reported in Table 1 as MICs (µg/mL) of both active ingredients as resulting from the 3 investigations. It is evident a synergistic effect on growth inhibition of *C.parapsilosis* and of *S.brevicaulis*, and an additive effect of the two antimycotic agents on *T.rubrum*.

In vitro permeation study through bovine hoof membranes – Biological assay

At the end of the incubation period the plates showed good growth of the inoculated organisms. The growth resulted inhibited in the zones near the disk and the nails treated with the test device, depending on the permeation of the product through the nail slice and its diffusion onto the agar medium. The device caused dose-dependent inhibition rings at the 2 doses tested for each of the four organisms: *C. parapsilosis, S. brevicaulis, T. mentagrophytes and T. rubrum.* The inhibition rings were narrower for nail slices than for disks and were dose-dependent. The vehicle alone applied on nail fragments did not cause any inhibition of growth. The results are depicted in Figures 1-4. The same test performed for octopirox alone (8) on *T. rubrum* revealed an inhibitory ring, mainly evident at the higher dose level (20 µL). No investigation was performed on the other strains. Climbazole alone caused dose-depen-



Figure 1. *Inhibition rings of* C. parapsilosis *growth by inoculation of climbazole + octopirox hydrolacquer through nails slices obtained by bovine hooves.*



Figure 3. *Inhibition rings of* T. mentagrophytes *growth by inoculation of climbazole + octopirox hydrolacquer through nails slices obtained by bovine hooves.*



Figure 2. *Inhibition rings of* S. brevicaulis *growth by inoculation of climbazole + octopirox hydrolacquer through nails slices obtained by bovine hooves.*



Figure 4. *Inhibition rings of* T. rubrum *growth by inoculation of climbazole + octopirox hydrolacquer through nails slices obtained by bovine hooves.*

dent (in the range of 10 and 20 µL) inhibitory rings on *C. parapsilosis,* and *T. rubrum,* while it did not affect the growth of *S. brevicaulis.* No investigation was performed on *T. mentagrophytes.*

Discussion

Our results showed that the climbazole/octopirox combination is able to inhibit the growth of the tested strains and confirmed the literature data on an antifungal activity of climbazole and octopirox. Moreover, even if resulting from different investigational method, broth dilution susceptibility test versus broth microdilution susceptibility test, our data suggest a more efficient antifungal effect of the two agents when combined in the same product, compared to the effect of the two agents alone in the same formulation. A synergistic effect of the two agents may be due to the different antifungal site and mechanism of action. Octopirox is a hydroxyl-pyridone derivative with a broad spectrum of activity against dermatophytes, yeasts, actinomycetes, moulds and other fungi and bacteria (11). Its primary site of action is the cell membrane, where it inhibits the transport of essential substrates like leucine, causing membrane alteration and rupture. The inhibiting mechanism of octopirox is fungicidal. Climbazole is an azole antifungal with

activity against a broad spectrum of fungi. Azoles act primarily by inhibiting the sterol 14-α-demethylase, which leads to the accumulation of 14-α-methylsterols, impairing the functions of membrane bound enzyme systems like ATPase and inhibiting fungal growth (12). The resulting inhibiting mechanism is fungistatic.

Both agents are classified on INCI (13, 14) and are commonly used in cosmetic products, mainly in anti-dandruff shampoos.

By confirming previous *in vitro* nail permeation data (7, 8) on active agents carried by the hydrolacquer technology, the tested product showed good permeation properties through bovine hoof membranes, used as a model of in vivo conditions in human nails. The biological assay confirmed the ability of the product to release active concentrations of the drugs through nail membrane.

The tested product offers an alternative to drug treatment of onychomycosis, or to prevent infection or recurrence in subjects at risk.

References

1. *Finlay A.Y., Skin and nail fungi-almost beaten Br. Med J 1999; 319:71*

2. *Sigurgeirsson B, Olafsson JH, Steinsson JB, Paul C, Billstein S, Evans EG. Long-term effectiveness of treatment with terbinafine vs itraconazole in onychomycosis: a 5-year blinded prospective follow-up study. Arch Dermatol 2002; 138:353*

3. *FDA Issues Health Advisory Regarding the Safety of Sporanox® Products and Lamisil® Tablets to Treat Fungal Nail Infections. U.S. Food and Drug Administration, FDA Talk Paper, May 9, 2001*

4. *Murdan S. Drug delivery to the nail following topical application. Int J Pharm. 2002; 236:1*

5. *Tosti A., Baran R. et al. Onychomycosis and its treatment. In: Baran, R. et al., editors. A text atlas of nail disorders. Techniques in investigation and diagnosis. 3rd Edr. London Martin Dunitz; 2003, p. 143*

6. *Malhotra G.G., Zatz J.L. Investigation of nail permeation enhancement by chemical modification using water as a probe. J Pharm Sci 2002; 91:312*

7. *Monti D, Saccomani L, Chetoni P, Burgalassi S, Saettone MF, Mailland F. In vitro transungual permeation of ciclopirox from a hydroxypropyl chitosan-based, water-soluble nail lacquer. Drug Dev Ind Pharm 2005; 31:11*

8. *Dubini F, Bellotti MG, Frangi A, Monti D, Saccomani L. In vitro antimycotic activity and nail permeation models of a piroctone olamine (octopirox) containing transungual water soluble technology. Arzneimittelforschung 2005; 55:478*

9. *NCCLS. Reference method for broth dilution antifungal susceptibility testing of yeasts; Approved standard. NCCLS document M27-A2*

10. *NCCLS. Reference method for broth dilution antifungal susceptibility testing of filamentous fungi; Approved standard. NCCLS document M38-A*

11. *Octopirox data sheet, Clariant*

12. *Goodman & Gilman's The pharmalogical basis of therapeutics, 10th ed., Hardman &Limbird Editors, 2001*

13. *INCI monograph on Octopirox*

14. *INCI monograph on Climbazole*

Acido ialuronico: ruolo biologico e suo impiego nella clinica

Paola Brun
Giovanni Abatangelo

Summary

Hyaluronic acid: biological role and clinical applications

Hyaluronic acid (HA) is a linear high molecular weight polysaccharide present in the extracellular matrix of vertebrate tissues such as skin, cartilage and synovial fluid. It plays an important role in hydration as well as in the organization, and consequently, the structure and function, of other matrix macromolecular components. HA is also localized on the cell surface, where it functions as a signalling molecule that regulates adhesion, migration and proliferation, while inside cells, its role has not yet been fully characterized. The viscoelastic properties, physiologic activity and biocompatibility of HA make it an ideal material for clinical, pharmaceutical and cosmetic indications. Furthermore, chemical modification of HA yields biomaterials that offer the same biocompatibility and biodegradability, yet with improved quality for application in bioengineering. From these HA-derived biomaterials, bioengineered tissues are easily realized for the treatment of skin, cartilage and other types of lesions.

Key words: *Hyaluronic acid, Skin, Oxygen free radicals*

Introduzione

L'acido ialuronico (HA) è un lungo polisaccaride non ramificato carico negativamente, ottenuto dalla ripetizione del disaccaride acido glucuronico-Nacetil glucosamina e appartenente alla famiglia dei glicosaminoglicani (GAG). Fu isolato per la prima volta da *Karl Meyer* e *John Palmer* nel 1934 (1) dall'umor vitreo dell'occhio di bovino, ma la sua struttura fu descritta solo 20 anni dopo (1970) da *Laurent* (2).

La molecola è presente in tutti i Vertebrati, sia dentro che fuori le cellule e raggiunge la sua maggiore concentrazione nel corso dello sviluppo embrionale. L'HA è una delle componenti principali della matrice extracellulare dei tessuti connettivi e della zona pericellulare esterna della gran parte delle cellule, dove si trova a stretto contatto con la membrana plasmatica (3).

L'HA è anche un componente essenziale del liquido sinoviale, dove svolge un ruolo fondamentale per il funzionamento corretto delle articolazioni. Pur essendo la sua localizzazione extracellulare la più nota e studiata, l'HA si trova anche nel citoplasma e in alcuni compartimenti cellulari, quali il nucleo, il reticolo endoplasmatico e l'apparato del Golgi (4, 5). Studi recenti condotti sulle cellule muscolari lisce, hanno evidenziato come la molecola sia espressa in zona perinucleare, durante alcuni stadi della mitosi (6); si è ipotizzato quindi un suo coinvolgimento nel riarrangiamento cromosomiale e nella proliferazione cellulare.

L'HA presente nella matrice dei tessuti contiene 4000-20000 unità disaccaridiche e ha un PM che si aggira attorno a 10^6 - 10^7 kDa. Nella pelle è sintetizzata da fibroblasti e cheratinocoiti ed ha un PM di circa 6 x 10^5 – 10^6 kDa.

Nel 1986 *Balazs* (7) propose la dicitura ialuronano come alternativa ad acido ialuronico in quanto, a pH fisiologico, i gruppi carbossilici della molecola sono dissociati. La molecola carica è in grado di legare una gran quantità di acqua e interagire con vari componenti macromolecolari della matrice, contribuendo a regolarne l'idratazione, l'equilibrio osmotico, la struttura e la consistenza. Dato che le caratteristiche della matrice extracellulare sono fondamentali per il movimento delle cellule sia

Dipartimento di Istologia, Microbiologia e Biotecnologie Mediche, Università di Padova

durante lo sviluppo embrionale (8-10) che in processi riparativi ed infiammatori, l'HA, in quanto componente strutturale della matrice, gioca un ruolo molto importante in tali fenomeni. Oltre ad influire direttamente su di essi, contribuisce a regolarli anche indirettamente, legandosi a recettori di superficie specifici presenti su molti tipi cellulari e comportandosi in questo modo come molecola segnale.
L'HA ha anche un ruolo di protezione delle cellule contro i radicali liberi dell'ossigeno, che si generano in risposta a stress ossidativi, nel corso dei fenomeni infiammatori (11-13).

Sintesi e catabolismo dell'HA

A differenza degli altri glicosaminoglicani che vengono sintetizzati all'interno della cellula e poi secreti all'esterno per esocitosi, l'acido ialuronico è sintetizzato direttamente sulla superficie esterna della cellula da un complesso enzimatico di membrana. Sono stati individuati tre enzimi specifici: l'HA sintetasi 1 (HAS1), l'HA sintetasi 2 (HAS2), l'HA sintetasi 3 (HAS3) (14, 15). Tali enzimi sono proteine di membrana multipasso, codificate da geni diversi, che differiscono tra di loro per il PM e le caratteristiche cinetiche. Sono sintetizzate da cellule diverse e in momenti diversi dello sviluppo embrionale e nell'adulto. L'HAS2 sembra essere essenziale proprio per lo sviluppo embrionale (16). Il ruolo specifico di HAS1 e HAS3 non è ancora stato invece completamento chiarito.
Una volta sintetizzato, l'HA si localizza a ridosso della membrana cellulare o nello spazio intercellulare. Il suo turnover è piuttosto veloce; l'emivita della molecola è infatti di circa 12 ore nella pelle e di pochi minuti nel circolo ematico (17). L'HA presente in circolo viene rimosso e catabolizzato all'interno di linfonodi e nel fegato (18), mentre quello presente nei tessuti, viene degradato da parte delle stesse cellule che lo hanno sintetizzato. In questo caso l'HA viene assunto per endocitosi dopo il legame con il CD44, di cui si parlerà diffusamente nel prossimo capitolo, trasoportato ai lisosomi e digerito ad opera dell'enzima ialuronidasi (19). In alcuni casi è stato visto che l'HA può essere digerito anche all'esterno della cellula (20) e, nelle aree di flogosi, può essere soggetto a degradazione non enzimatica ad opera dei radicali liberi dell'ossigeno (ROS) prodotti da fagociti attivati (21).

L'HA come molecola segnale

L'HA è in grado di legarsi a specifiche proteine dette ialaderine (22). Alcune di esse sono proteine di membrana, come i molto studiati CD44 e RHAMM (o CD168, *receptor for hyaluronic acid mediated motility*), la stessa sintetasi di membrana, il LYVE1 (*lymphatic-vessel endothelial hyaluronan receptor 1*); altre si trovano localizzate nella matrice pericellulare come il *tumor necrosis factor stimulating gene 6* (TSG-6); altre ancora all'interno della cellula, come la CDC37 e la P-32 (23, 24) e la stessa RHAMM che si trova a livello di membrana. Il numero e il tipo dei componenti della famiglia delle ialaderine è in continua crescita. Molte di esse sono state già ampiamente descritte in altre lavori (25), mentre per altri il ruolo resta ancora da chiarire. Alcune ialaderine contengono una sequenza comune (*link domain*), condivisa anche con alcuni proteoglicani di matrice, capaci di legare l'HA. Dopo il legame con specifiche ialaderine di membrana, l'HA attiva vie di segnalazione intracellulari implicate nella proliferazione, nel differenziamento e nella motilità delle cellule, nonché nella degradazione dell'HA stesso (26). Tale attivazione dipende, non solo dal legame di tali proteine con l'HA, ma anche dalla quantità e dalle dimensioni molecolari dell'HA stesso. Tra le molecole di membrana capaci di legarsi all'HA, il CD44 e il RHAMM sono considerati veri e propri recettori.
Queste molecole non sono proteine omologhe e, una volta stabilito il legame con l'HA, i due recettori possono scatenare risposte diverse da parte della cellula su cui sono localizzati (27).
Il CD44 è una glicoproteina integrale di membrana (28), derivante dallo splicing alternativo del trascritto di un singolo gene altamente conservato. È in grado di legare l'HA con la sua porzione extracellulare aminoterminale, in cui è presente la sequenza link.
Sono state individuate varie isoforme della molecola: un isoforma "standard", espressa nella gran parte dei tessuti dei vertebrati e con un PM di circa 34 kDa, e altre isoforme di dimensioni maggiori, localizzate su cellule epiteliali in attiva proliferazione o su cellule tumorali (29-31).
Il legame HA-CD44 promuove, da una parte l'associazione della porzione citoplasmatica del recettore con alcune componenti del citoscheletro, tramite l'anchirina e le cosiddette protei-

ne ERM (32), dall'altra l'attivazione di vie di segnalazione intracellulari mediate da altre proteine, quali le tirosin chinasi (HER2, c-Src) (33, 34). Entrambe queste modalità di azione influenzano adesione, movimento e proliferazione cellulari.
L'azione dell'HA come molecola segnale è dipendente dall'affinità del CD44 per l'HA. Tale affinità, a sua volta, dipende sia dalla concentrazione e dal PM della molecola (35, 36), che dalla glicosilazione dei domini extracellulare (37) e/o dalla fosforilazione dei residui di serina (38).
Il RHAMM, l'altro recettore per l'HA, è una molecola di adesione che non si trova localizzata solo a livello della superficie cellulare, ma anche intracellularmente, a livello di mitocondri, citoscheletro e nucleo (39, 40). Anche del RHAMM esistono isoforme diverse che derivano dallo splicing alternativo del trascritto di un singolo gene.
Il complesso HA-RHAMM di superficie gioca un ruolo chiave nell'attivare vie di segnalazione intracellulare che, come nel caso del CD44, influenzano migrazione e proliferazione cellulari. In tali vie di segnalazione sono sempre implicate tirosin chinasi o altre chinasi dei complessi proteici che costituiscono le adesioni focali, ma anche Ras e Src.
Nell'ambito di uno stesso tipo cellulare, il legame dell'HA ai suoi diversi recettori, CD44 e RHAMM, può talvolta scatenare risposte che si sovrappongono e sono ridondanti, e il cui significato non è ancora chiaro. Altre volte le risposte possono essere diverse. Per esempio, le cellule endoteliali presentano sulla loro superficie cellulare sia il CD44 che il RHAMM, ma mentre il legame HA-CD44 media la proliferazione (41), il HA-RHAMM influenza la migrazione attraverso la membrana basale, ma non la proliferazione. Anticorpi contro entrambi i tipi di recettori bloccano la formazione dei vasi, dimostrando così come, sia il CD44 che il RHAMM, siano importanti per il processo dell'angiogenesi.
Entrambi i tipi di recettori sono stati riscontrati nei tessuti dell'embrione, in cui il movimento delle cellule su substrati ricchi in acido ialuronico è fondamentale. Tuttavia, la delezione sia del CD44 che del RHAMM non sono letali per l'embrione stesso (42, 43). Ciò implica che altre ialaderine o proteine di matrice possano essere implicate in tale processo e coadiuvare l'attività di CD44 e RHAMM.

Acido ialuronico e cute

Nella cute, l'HA è localizzato nello spazio tra i cheratinociti dell'epidermide e nella matrice extracellulare del derma, dove è concentrato soprattutto a ridosso della membrana basale. Durante la riparazione delle ferite e durante l'invecchiamento, si ha una variazione del contenuto di HA. Nel primo caso si ha un aumento di questo polisaccaride nel tessuto di granulazione, mentre nel secondo si assiste ad una sua diminuzione, condizione questa che nella pelle si accompagna ad una perdita di alcune funzioni importanti, quali la minore idratazione e calo di visco-elasticità (3).
Da un punto di vista strutturale, la molecola è infatti in grado di immobilizzare grosse quantità di acqua e perciò di determinare il volume e la resistenza alla compressione della matrice extracellulare. Il recettore di membrana CD44, è espresso sia dai cheratinociti che dai fibroblasti (44) ed il suo legame con l'HA influenza proliferazione e differenziamento delle cellule. Topi transgenici che non esprimono il CD44 sulla superficie delle cellule epidermiche, accumulano una quantità abnorme di HA sulla superficie dermica ed hanno un basso indice di proliferazione cellulare (45).

Sviluppo embrionale

Durante lo sviluppo embrionale, il processo di transizione epitelio-mesenchima è fondamentale per lo svolgimento corretto della morfogenesi. La regolarità di tale processo dipende dai movimenti cellulari che, a loro volta, sono influenzati dalla composizione della matrice pericellulare. Tra i componenti della matrice, l'HA viene prodotto in grande quantità proprio in questa fase morfogenetica e sintetizzato dalle cellule basali dell'epitelio, dove serve a creare uno spazio in cui possano migrare successivamente le cellule. Quando la migrazione termina, l'HA in eccesso viene degradato dall'enzima ialuronidasi, in modo che le cellule ritornino a stretto contatto le une con le altre (46). È stato dimostrato che topi knockout per il gene codificante HAS2, hanno una matrice meno organizzata e meno idratata di topi normali. Tali topi presentano uno sviluppo anomalo del cuore e di altri organi, dovuto ad una non corretta migrazione delle cellule embrionali nelle loro sedi definitive (47).
Un lavoro recente (48) ha messo in evidenza che, cellule epiteliali fenotipicamente normali, stimolate a produrre HA, subiscono una

trasformazione in senso mesenchimale, diventando capaci di movimento e aumentando il loro indice di proliferazione.

Riparazione tissutale

Molti dei processi biologici mediati dall'azione dell'HA, quali la migrazione e la proliferazione cellulari, assumono un ruolo centrale nel corso della riparazione tissutale. La riparazione di un danno alla cute è caratterizzata da varie fasi. La lesione è seguita da una fase infiammatoria, in cui cellule fagocitiche, quali neutrofili e monociti attivati, migrano nella sede del danno richiamati dai prodotti di degradazione delle molecole della matrice. Tali cellule, da una parte eliminano i batteri e frammenti di matrice, dall'altra rilasciano citochine proinfiammatorie (TGFα, TGFB, PDGF, βFGF, TNF, IL1, IL8, etc.) che amplificano il fenomeno. In seguito a tali eventi, si ha dapprima la formazione di un tessuto di granulazione, caratterizzato dalla presenza di cellule infiammatorie e da neo-angiogenesi, e poi la ricostruzione dell'epitelio ad opera delle cellule epiteliali che, a partire dai margini della ferita, proliferano e migrano nell'area lesionata (49). Elevati livelli di HA a basso peso molecolare sembrano essere associati alle prime fasi del fenomeno infiammatorio. Mentre la quantità di HA influenza la proliferazione e la migrazione delle cellule nella zona lesionata, per esempio delle cellule endoteliali (abbiamo già detto di come l'HA medi anche vie di segnalazione che portano all'angiogenesi), il PM della molecola influisce sullo stato infiammatorio del tessuto. Il peso della molecola si abbassa notevolmente durante l'infiammazione in seguito alla frammentazione della molecola stessa (50). La frammentazione, a sua volta, può essere dovuta sia a degradazione enzimatica, che all'azione dei radicali liberi dell'ossigeno (ROS), quali gli ioni superossido, il perossido di idrogeno, i radicali idrossile, generati dall'azione dei neutrofili attivati (51). Per ragioni che devono essere ancora pienamente chiarite, l'alterazione dei PM dell'HA può influenzare la sua azione. In particolare i bassi pesi molecolari sembra siano proinfiammatori, mentre gli alti pesi hanno un effetto protettivo nei confronti dei radicali liberi dell'ossigeno. Dati in vitro dimostrano infatti come piccoli frammenti di HA possano indurre geni pro-infiammatori ad esprimere chemochine proinfiammatorie, quali TNF-α, IL1 e IL8, in alcuni tipi cellulari (19, 52). Le proprietà antiossidanti degli alti PM dell'HA moderano questa azione pro-infiammatoria, prevenendo il danno ossidativo. L'effetto protettivo è dovuto al fatto che le molecole ad alto PM sono in grado di creare una specie di barriera pericellulare capace di interagire con i radicali dell'ossigeno ed impedirne l'arrivo sulla membrana cellulare (53).

In alcuni casi il processo della riparazione tissutale può interrompersi. Ciò sembra sia dovuto a vari fattori, come per esempio il persistere del fenomeno infiammatorio, che crea un ambiente in cui si accumulano i ROS. In situazioni di normalità, la fase infiammatoria e la formazione del tessuto di granulazione sono seguite dalla riepitelizzazione, in cui sono implicati i fenomeni di proliferazione e migrazione cellulare nei quali l'HA svolge un ruolo importante per l'avanzamento dei cheratinociti.

Uso cosmetico

Per la sua biocompatibilità e per le sue caratterisitiche viscoelastiche, l'HA viene largamente impiegato nella produzione di prodotti cosmetici. Osservazioni dirette dimostrano come le applicazioni di tali prodotti favoriscano la reidratazione, ristabiliscano l'elasticità della pelle ed abbiano così un effetto antirughe, anche se non esistono prove scientifiche per sostenere tali osservazioni. Tra gli agenti che provocano l'invecchiamento cutaneo, vi sono i radicali liberi dell'ossigeno generati in seguito all'esposizione a radiazione UV. Il comprovato effetto protettivo dell'HA nei confronti dei radicali liberi dell'ossigeno potrebbe essere sfruttato per la protezione dalle radiazioni UV (54). Studi recenti hanno valutato la possibilità di usare l'HA come alternativa al silicone nella chirurgia plastica di tipo ricostruttivo; dai primi risultati di chirurgia della ricostruzione della mammella, pare che l'impianto non dia luogo all'insorgenza di effetti collaterali (55).

Di maggiore interesse in campo cosmetologico è attualmente l'impiego dell'HA in chirurgia dermatologica, come filler dermico per ridurre la profondità delle rughe o cicatrici. La molecola, una volta stabilizzata mediante piccole modifiche chimiche (aumento dei legami traversi) per aumentarne la resistenza alla degradazione, può essere iniettata nel sottocutaneo. Alcuni studi mostrano che l'HA possiede una tollerabilità migliore rispetto a quella del collagene eterologo che può dare fenomeni immunoreattivi (56, 57). In particolare, alcuni molecole cross-linkate possono persistere in loco per 6-9 mesi, o più a lungo (58). In alcuni casi si è riscontrata una modesta reazione allergica dovuta forse alle impurità presenti nelle preparazioni di HA (59, 60).

Trattamento delle malattie della cute

Per le sue proprietà di biocompatibilità, l'HA può essere impiegato per facilitare la riparazione tissutale, sia applicato da solo, che come veicolo per farmaci specifici. Applicazioni topiche di HA si sono dimostrate efficaci per ridurre i tempi della cicatrizzazione di ulcere cutanee a varia eziopatogenesi, quali ustioni, ulcere vascolari, piede diabetico. La molecola può essere impiegata anche ad alte concentrazioni, in quanto non è tossica né immunogenica. L'HA impiegato come veicolo di altri farmaci (*drug delivery*), aumenta la permanenza in loco dei farmaci stessi (61), facilitando così la guarigione delle ferite. La modalità di azione della molecola non è chiara e si sono fatte varie ipotesi che contemplano sia il legame dell'HA con i suoi recettori di superficie cellulare, che un lento rilascio del farmaco conseguente alla lenta degradazione dello stesso HA.
Di recente, nel caso di lesioni cutanee difficili, si è aperta una nuova possibilità terapeutica mediante l'uso di sostituti cutanei bioingegnerizzati *in vitro*, trapiantabili sul sito lesionato. A tal fine, si utilizzano idonei biomateriali di supporto per la coltura e il differenziamento delle cellule. Tra le molecole che si possono utilizzare nella costruzione dei biomateriali, l'HA è una molecola che presenta notevoli vantaggi. Alcune modificazioni chimiche della sua struttura possono portare alla produzione di polimeri che, pur mantenendo le caratteristiche di biocompatibilità e biodegradabilità dell'HA nativo, si prestano per essere processati in varie forme. In particolare si è utilizzato l'estere benzilico dell'HA denominato HYAFF® (FAB, Abano Terme, Italia), per ottenere dei biomateriali tridimensionali di varia forma, quali membrane, garze, spugne, microsfere, su cui si sono coltivate con successo vari tipi di cellule. Attualmente la ricostruzione in vivo del tessuto prevede due fasi. I due tipi di cellule che compongono la pelle, cheratinociti e fibroblasti, vengono coltivati separatamente su biomateriali a base di HYAFF ottenendo tessuti simil-epidermici, e tessuti simil-dermici che vengono poi applicati in vivo in successione (62). Questa metodica, pur avendo dato dei buoni risultati in vivo, presenta alcuni limiti, come la difficoltà della gestione di due colture cellulari in tempi diversi. Recentemente la ricerca è andata avanti con l'obiettivo di creare in vitro un sostituto cutaneo completo di epidermide, derma e rete microvascolare, utilizzando cellule autologhe prelevate da un'unica biopsia cutanea (63), con lo scopo finale di verificarne l'applicazione clinica e la sua efficacia in termini di miglior attecchimento ed integrazione col tessuto circostante.

Prospettive

In questo lavoro, abbiamo descritto le proprietà biologiche dell'HA e le sue attuali applicazioni in campo dermatologico. Molto lavoro di ricerca dovrà ancora essere fatto per cercare di chiarire meglio il ruolo dell'HA come molecola segnale, sia quando la molecola si trova all'interno della cellula, che quando interagisce con la matrice extracellulare mediante le ialaderine.
Certamente la capacità di trattenere acqua, la proprietà protettiva nei confronti dei radicali dell'ossigeno, la visco-elasticità, le sue interazioni con le molecole della matrice, le proprietà proangiogenetiche, ne fanno una molecola interessante per varie applicazioni cliniche in ambito dermatologico, ortopedico, estetico.
Per quanto riguarda le applicazioni nell'ingegneria dei tessuti e nel "*drug-release*", dai risultati ottenuti fino ad ora, ci sono validi motivi per ritenere che questa molecola troverà sempre più una vasta gamma di applicazioni. Difatti le sue proprietà uniche di biocompatibilità e biodegradabilità garantiscono in vitro la coltura di numerose cellule, mentre in vivo la sua degradazione non si accompagna a nessun fenomeno reattivo avverso.

Bibliografia

1. *Meyer K, Palmer JW. The polysaccharide of the vitreous humor. J Biol Chem 1934; 107:629*

2. *Laurent TC. Structure of hyaluronic acid. In: Balazs EA, editor. Chemistry and the molecular biology in the intracellular matrix. London: Academic press; 1970, p. 703*

3. *Laurent TC, Fraser JRE. Hyaluronan. Faseb J 1992; 6:2397*

4. *Londono I, Bendayan M. High-resolution cytochemistry of neuraminic and hexuronic acid-containing macromolecules applynin the enzyme-gold approach. J. Histochem. Citochem. 1988; 36:1005*

5. *Eggli Ps, Graber W. Association of hyaluronan with raqt vascular endothelial and smooth muscle cells. J. Histochem. Cytochem. 1995; 43:689*

6. *Evanko SP, Wight TN. Intracellular localization of Hyaluronan in proliferating cells. J Histochem Cytochem. 1999; 7:1331*

7. Balazs EA, Laurent TC, Jeanloz RW. Nomenclature of the hyaluronic acid. Biochem J 1986; 235:903

8. Toole BP, Trelstad RL. Hyaluronate production and removal during corneal development in the chick. Dev Biol 1971; 26:28

9. Hay ED. Development of the vertebrate cornea. Int. Rev Cytol 1980; 63:263

10. Knudson CB, Toole BP. Change in the pericellular matrix during differentiation of limb bud mesoderma. Dev Biol 1985; 112:308.

11. Presti D, Scott JE. Hyaluronan-mediated protective effect ageinst cell damage cuased by enzimatically produced hydrxyl (OH) radicals is dependent on hyaluronan moleculoar mass. Cell Biochem Funct 1994; 12:281

12. Cortivo R, Brun P, Cardarelli L, O'Reagan M, Conconi Mt, Radice M, Abatangelo G. Antioxidant effects of hyaluronan and its alpha-metyl-prednisolone derivative in chondrocyte and cartilage cultures. Sem Arthritis Rheum 1996; 26:492

13. Brun P, Panfilo S, Daga Gordini D, Cortivo R, Abatangelo G. The effect of Hyaluronan on CD44- mediated proliferation of normal and Hydroxyl Radical-Damaged Chondrocytes. Osteoarthritis and Cartilage, 2003; 11:208

14. Weigel PH, Hascall VC, Tammi M. Hyaluronan synthases. Hyaluronan synthases. J Biol Chem 1997; 272:13997

15. Itano N, Kimata K. Mammalian hyaluronan synthases. IUBMB Life 2002; 54:195

16. Camenisch T D, Spicer, A P, Brehm-Gibson T, Biesterfeldt J, Augustine M L, Calabro A, Jr, Kubalak S, Klewer S E, McDonald J A. Disruption of hyaluronan synthase-2 abrogates normal cardiac morphogenesis and hyaluronan-mediated transformation of epithelium to mesenchyme. J. Clin. Invest. 2000; 106:349

17. Tammi R, Saamanen Am, Maibach HI, Tammi M. Degradation of newly synthesized high molecular mass hyaluronan in the epidermal and dermal compartments of human skin in organ culture. J Invest Dermatol 1991; 97:126

18. Fraser JT, Laurent TC, Laurent UB. Hyaluronan: its nature, distribution, functions and turnover. J Int Med 1997; 242:27

19. Tammi MI, Day AJ, Turley EA. Hyaluronan and homeostasis: a balancing act. J Biol Chem 2001; 277:4581

20. Lin,Y, Mahan K, Lathrop WF, Myles DG, Primakoff P. A hyaluronidase activity of the sperm plasma membrane protein PH-20 enables sperm to penetrate the cumulus cell layer surrounding the egg. J Cell Biol 1994; 125: 1157

21. Agren UM, Tammi RH, Tammi MI. Reactive oxygen species contribute to epidermal hyaluronan catabolism in human skin organ culture. Free Radical Biol Med 1997; 23:996

22. Toole BP. Hyaluronan and its binding proteins, the hyaladherins. Curr Opin Cell Biol 1990; 2:839

23. Perdew GH, Wiegand H, Vanden Heuvel JP, Mitchell C, Singh SS. A 50 kilodalton protein associated with raf and pp60(v-src) protein kinases is a mammalian homolog of the cell cycle control protein cdc37. Biochemistry 1997; 36:3600

24. Deb TH, Datta K. Molecular cloning of human fibroblast hyaluronic acid-binding protein confirms its identity with P-32, a protein co-purified with splicing factor SF2. Hyaluronic acid-binding protein as P-32 protein, co-purified with splicing factor SF2. J. Biol. Chem. 1996; 271:2206

25. Day AJ, Prestwich GD. Hyaluronan-binding proteins: tying up the giant. J. Biol. Chem., 2002; 277:4585

26. Sherman L, Sleeman J, Herrlich P., Ponta H. Hyaluronate receptors: key players in growth, differentiation , migration and tumor progression. Curr. Opin. Cell Biol. 1994; 6:726

27. Masellis-Smith A, AR Belch, MJ Mant, EA Turley Pilarski LM. Hyaluronan-dependent motility of B cells and leukemic plasma cells in blood, but not of bone marrow plasma cells, in multiple myeloma: alternate use of receptor for hyaluronan-mediated motility (RHAMM) and CD44. Blood 1996; 87:1891

28. Aruffo A., Stamenkovic I., Melnick M., Underhill C B Seed B. CD44 is the principal cell surface receptor for hyaluronate. Cell (1990) 61:1303

29. Stamenkovic I, Aruffo A, Amiot M, Seed B. The hemotopoietic and epithelial forms of CD44 are distinct polypeptides with different adhesion potentials for hyaluronate-bearing cells. EMBO J 1991; 10:343

30. Gunthert U, Hofmann M, , Rudy W, Reber S, Zoller M,Hausmann I, Matzku S, Wenzel A, Ponta H, Herrlich P. A new variant of glycoprotein CD44 confers metastatic potential to rat carcinoma cells. Cell 1991; 65:13

31. Screaton GR, Bell MW, Jackson DG, Cornelis FB, Gerth U, Bell JI. Genomic structure of DNA encoding the lymphocyte homin receptor CD44 reveals al test 12 alternatively spliced exons. Proc Natl Acad Sci USA 1992; 89:12160

32. Tsukita S, Oishi K, Sato N, Sagara J, Kawai A. ERM family members as molecular linkers between the cell surface glycoprotien CD44 and actin-based cytoskeleton. J Cell Biol 1994; 126:391.

33. Lilly Y. W. Bourguignon, Hongbo Zhu, Arthur Chu, Naoko Iida, Lisha Zhang, and Mien-Chie Hung. Interaction between the Adhesion Receptor, CD44, and the Oncogene Product, p185HER2, Promotes Human Ovarian Tumor Cell Activation. J Biol Chem 1997; 272:27913

34. BourguignonYC, Zhu H, Shao S, Chen JV. CD44 Interaction with c-Src Kinase Promotes Cortactin-mediated Cytoskeleton Function and Hyaluronic Acid-dependent Ovarian Tumor Cell Migration. J Biol Chem, 2001; 276:7327

35. Horton MR, McKee CM, Bao C, Liao F, Faber Jm, Hodge-DuFour J, Pure E, Olivier BL, Wright TM, Noble PW. Hyaluronan fragments synergize with interferon-gamma to induce the C-X-C chemokines mig and interferon-inducible protein-10 in mouse macrophages. J Biol Chem 1998; 273:35088

36. Lokeshwar VB, Selzer MG. Differences in hyaluronic acid-mediated functions and signaling in arterial, microves-

sel, and vein-derived human endothelial cells. J Biol Chem 2001; 275:27641

37. Skelton TP, Zeng C, Nocks A, Stamenkovic I. Glycosilation provides both stimulatory and inhibitory effects on cell surface and soluble CD44 binding to hyaluronan. J Cell Biol 1998; 140: 431

38. Legg JW, Lewis Ca, Parsons M, Ng T, Isacke CM. A novel PKC-regulated mechanism controls CD44 ezrin association and directional cell motility. Nature Cell Biol 2002; 4:399

39. Assmann V, Jenkinson D, Marshall JF, Hart IR. The intracellular hyaluronan receptor RHAMM/IHABP interacts with microtubules and actin filaments J Cell Sci 1999; 112:3943

40. Crainie M, Belch AR, Mant MJ, Pilarski LM. Overexpression of the receptor for hyaluronan-mediated motility (RHAMM) characterizes the malignant clone in multiple myeloma: identification of three distinct RHAMM variants. Blood 1999; 93:1684

41. Savani RC, Cao B, Pooler PM, Zaman A, Zhou Z, De Lisser HM. Differential Involvement of the Hyaluronan (HA) Receptors CD44 and Receptor for HA-mediated Motility in Endothelial Cell Function and Angiogenesis. J Biol Chem 2001; 276:36770

42. Culty M, Miake K, Kincade PW, Sikorski E, Buthcher EC, Underhill C et al, The hyaluronate receptor is a member of the CD44 (H-CAM) family of the surface glycoproteins. J Cell Biol 1990; 111:2765

43. Schmits R, Filmus J, Gerwin N, Senaldi G, Kiefer F, Kundig T . CD44 regulates hematopoietic progenitor distribution, granuloma formation, and tumorigenicity. Blood 1997; 90:2217

44. Tammi R, Paukkonen K, Wang C. Horsmanheimo M, Tammi M. Hyaluronan and CD44 on dermal capillary loops and reducxed expression of CD44 and hyaluronan in krtynocyte-leukocyte interfaces. Arch Dermtol Res 1994; 286:21

45. Kaya G, Rodriguez I, Lorcano JL, Vassalli P, Stamekovic I. Selective suppression of CD44 in keratinocytes of mice bearing an antisense CD44 transgene driver by a tissue-specific promoter disrupts hyluronate metabolism in the skin and impairs kerratinocyte proliferation. Genes Development 1997; 11:996

46. Toole BP. Hyaluronan in morphogenesis. J Intern Med 1997; 242:35

47. Camenisch T D, Schroeder J A, Bradley J, Klewer S E, McDonald J A. Heart-valve mesenchyme formation is dependent on hyaluronan-augmented activation of ErbB2-ErbB3 receptors. Nat Med 2002; 8:850

48. Zoltan-Jones A, Huang L, Ghatak S, Toole BP. Elevated hyaluronan production induces mesenchymal and transformed properties in epithelial cells. J Biol Chem 2003; 278:45801

49. Chen WY, Abatangelo G. Functions of hyaluronan in wound repair. Wound Re Reg 1999; 7:79

50. Mc-Kee CM, Penno MB, Cowman M, Burdick MD, Strieter MN, Bao C, Noble PW. Hyaluronan (HA) fragments induce chemokine gene expression in alveolar macrophages. The role of HA size and CD44. J Clin Invest 1996; 98:2403

51. Moseley R, Waddington RJ, Embery G. Degradation of glycosaminoglycans by reactive oxygen species derived from stimulated polymorphonuclear leukocytes. Biochim Biophys Acta 1997; 1362:221

52. Noble PW, Lake FR, Henson PM, Riches DW. Hyaluronate activation of CD44 induces insulin-like growth factor-1 expression by a tumor necrosis factor-alpha-dependent mechanism in murine macrophages. J Clin Invest 1993; 91:2368

53. Moseley R, Walker M, Waddington RJ, Chen WY. Comparision of the entioxidant properties of wound dressing materials, carbolxmethylcellulose, hyaluronan benzyl ester and hyaluronan, towards polymorphonulclear leukocyte-derived reactive oxygen species. Biomaterials 2003; 24:1548

54. Trommer H, Wartewig S, Bottcher R, et al. The effects of hyaluronan and its fragments on lipid models exposed to UV radiation. In J Pharm 2003; 254:223

55. Lin K, Bartlett SP, Matsuo K, LiVolsi VA, Parri C, Hass B, Withaker LA. Hyaluronic acid-filled mammary implants – an experimental study. Plas Reconstr Surg 1994; 94:306

56. Duranti F, Salti G, Bovani B, Calandra M, Rosati ML. Injectable hyaluronic acid gel for soft tissue augmentation. A clinical and histological study. Dermatol Surg 1998; 24:1317

57. Lindqvist C, Tveten S, Bondevik BE, Fagrell D. A randomized, evaluator-blind, multicenter comparison of the efficacy and tolerability of Perlane versus Zyplast in the correction of nasolabial folds. Plast Reconstr Surg 2005; 115:282

58. Carruthers J, Klein AW, Carruthers A, Glogau RG, Canfield D. Saftey and efficacy of nonanimal stabilized hyaluronic acid for improvement of mouth corners. Dermatol Surg 2005; 31:276

59. Lupton JR, Alster TS. Cutaneous hypersensibility reaction to injectable hyaluronic acid gel. Dermatol Surg 2000; 26: 135

60. Andre P. Evaluation of the safety of a non-animal stabilized hyaluronic acid (NASHA - Q-Medical, Sweden) in European countries: a retrospective study from 1997 to 2001. Eur Acad Dermatol Venereol 2004; 18:422

61. Brown MB, Mariott C, Martin GP. A study of transdermal drug delivery properties of hyaluronan. In: Willoughby DA, editor Hyaluronan in drug delivery London. Royal Society of Medicine Press, 1995 p. 53

62. Zacchi V, Soranzo C, Cortivo R, Brun P, AbatangeloG. In vitro engineering of human skin-like tissue. J Biom Mat Res 1998; 40:187

63. Tonello C, Vindigni V, Zavan B, Abatangelo S, Abatangelo G, Brun P, Cortivo R. In vitro reconstruction of an endothelialized skin substitute provided with a microcapillary network using biopolymers scaffolds. FASEB J 2005; 19:1546

Manifestazioni dermatologiche associate ad amalgama dentale

Gianpaolo Guzzi[1]
Paolo Daniele Pigatto[1]
Roberto Zerboni[2]
Lucia Brambilla[1]

Summary

Mucocutaneous manifestations associated with dental amalgam

Some dermatologic disorders are causally associated with dental amalgams. This mercury-based fillings are considered to be the most preferred restorative material in the history of dentistry. However, amalgam tooth filling is not a stable alloy. There is evidence that mercury vapor is emitted from amalgams continuously, therefore it may induce immunoallergic sensitization.
Allergy to mercury is responsible for some of the clinical mucocutaneous manifestations of adverse events to amalgam. Furthermore, others metallic components of amalgam may trigger allergic sensitization, involving skin and oral mucosa. Skin disorders associated with amalgams are: contact dermatitis, systemic contact dermatitis, nummular eczema, nummular lichenoid dermatitis, urticaria and angioedema, cutaneous lichen planus, acrodinia, cheilitis, baboon syndrome, orofacial granulomatosis. Oral pathologies include oral lichen planus, lichenoid contact stomatitis, oral ulcers, amalgam tattoo, burning mouth syndrome.
The treatment in patients with allergy to dental amalgam mainly consists of total amalgam removal. The latter requires accurate and safe mercury-based fillings removal.
Much remains to be investigated, but our and others clinical series document the efficacy of mercury amalgams removal in patients with immune or non-immune adverse effects to amalgams.

KEY WORDS: *Dermatitis, Dental amalgam, Mercury, Adverse reactions, Material dental allergy*

Introduzione

Da più di 180 anni, l'amalgama dentale rappresenta il più importante e più diffuso materiale da ricostruzione per denti affetti da processi cariosi.
Caratterizzato da notevole resistenza all'usura da masticazione, la facilità d'impiego da parte del dentista e, unitamente, la relativa economicità hanno portato questo materiale ad una vasta applicazione in campo odontoiatrico.
Si considera che otturazioni in amalgama di mercurio siano presenti in circa l'80% della popolazione dei paesi industrializzati.
Chimicamente, l'amalgama è costituito per il 50% da mercurio metallico, e per il restante 50% da una lega di altri metalli.
La presenza di mercurio metallico ha da sempre portato accesi dibattiti sulla possibilità di effetti collaterali, causati dalla sua liberazione all'interno del cavo orale. Attualmente, si è portati a pensare che reazioni avverse agli amalgami dentali si sviluppino in circa l'1% della popolazione esposta a questo materiale dentale.
La frequenza dell'allergia a mercurio può variare dall'1,4% nella popolazione generale, fino ad un valore del 16% nei soggetti con patologia orale (1).
Generalmente, gli eventi avversi agli amalgami dentali possono essere suddivisi in due categorie: l'allergia da contatto e le reazioni immunotossiche.
Storicamente, i medici dermatologi sono stati i primi specialisti ad occuparsi di reazioni allergiche da mercurio. Infatti, è interessante ricordare che il primo allergene utilizzato per il patch-

[1]Istituto di Scienze Dermatologiche IRCCS Ospedale Policlinico di Milano & Università degli Studi di Milano
[2]Associazione Italiana Ricerche Metalli e Biocompatibilità A.I.R.M.E.B., Milano

test, nel 1895 è stato un allergene a base di mercurio.
Ora, i dermatologi sono chiamati a verificare le possibili sensibilizzazioni allergiche dell'amalgama dentale e dei suoi componenti metallici utilizzando il test epicutaneo per la serie odontoiatrica. Il test epicutaneo o patch-test rappresenta a tutt'oggi ancora il test allergologico più affidabile per investigare una possibile allergia a metalli per uso odontoiatrico (2).

Le dermatiti allergiche da contatto

La dermatite allergica da contatto (DAC) è considerata una classica allergia di tipo ritardato. La DAC è caratterizzata essenzialmente da due fasi: una prima fase di sensibilizzazione e una seconda detta di elicitazione.
Il mercurio vapore costituisce un valido allergene poiché è liposolubile ed altamente reattivo. Attraversando la mucosa orale, il mercurio vapore viene processato attraverso le cellule del connettivo (*APC cells*). Qui ha luogo una complessazione dell'antigene con molecole HLA-DR, che in seguito danno origine ad un'attivazione immunologica innescata dalla re-esposizione del soggetto all'allergene. Durante l'attivazione immunologica si assiste ad una sovraespressione di citochine pro-infiammatorie e ad un'espressione di diverse molecole di superficie, come MHC di classe II, ICAM-1, LFA3.

Chimica dell'amalgama dentale

Il mercurio metallico costituisce fino al 52% dell'amalgama dentale. L'argento metallico rappresenta circa il 30-35%, lo stagno il 13-15%, il rame il 2-3%, e lo zinco l'1% (3).
Con l'analisi in spettrometria a raggi-X (EDX) e con l'ausilio del microscopio elettronico (SEM), abbiamo rilevato che altri metalli immunologicamente reattivi sono presenti nella lega metallica. Tra questi ricordiamo il nickel e il cobalto, i quali, anche se presenti in tracce, possono generare allergia da contatto rispetto alle mucose orali topograficamente associate al restauro in amalgama (2, 6).
Non vi è alcuna evidenza che l'amalgama dentale sia un composto intermetallico stabile (2, 3), nel quale i metalli non vengono rilasciati; per contro, sono sempre più numerose le pubblicazioni che attestano una notevole propensione dell'amalgama al rilascio di mercurio vapore e di altre componenti metalliche nella saliva e nei tessuti del cavo orale.

Il rilascio di mercurio vapore

L'emissione di mercurio vapore avviene in modo continuativo a partire dal momento in cui l'otturazione è stata applicata al dente, e per un tempo indefinito (2). Processi di corrosione dell'amalgama si verificano per le condizioni biochimiche presenti nel cavo orale; inoltre, è possibile il verificarsi di fenomeni elettrogalvanici tra restauri in lega aurea - o altre leghe metalliche - e l'amalgama dentale. Entrambi i processi corrosivi descritti sopra promuovono il rilascio di mercurio.
Tuttavia, è con i processi di masticazione che l'emissione di mercurio vapore raggiunge i suoi più elevati livelli di concentrazione. In soggetti abituati all'uso di chewing-gum e con numerose superfici occlusali in amalgama, la concentrazione di mercurio vapore all'interno del cavo orale, può raggiungere i limiti soglia per l'esposizione di mercurio vapore nell'ambito del lavoro (4).
Una quota di mercurio emessa durante la masticazione può essere determinata attraverso esami di spettrometria atomica. Il test che ne deriva può fornire una valida indicazione del rilascio di mercurio dalle otturazioni in amalgama e fornisce, indirettamente, il grado di degradazione dell'otturazione in amalgama. I livelli di mercurio salivare post-masticazione sono nell'ordine di diversi microgrammi di mercurio per litro di saliva. Noi abbiamo riscontrato che le concentrazioni più elevate di mercurio salivare sono strettamente dipendenti con lo stato di disomogeneità delle superfici degli amalgami e loro eventuali fratture. Conseguentemente, questi manufatti dovrebbero essere sostituiti per tempo.
È da notare il fatto che i batteri del cavo orale, primariamente associati a placca dentale, danno luogo ad una trasformazione del mercurio da inorganico ad organico, attraverso un processo di biotrasformazione (2, 3). La concentrazione di mercurio organico presente nella saliva è nell'ordine di nanogrammi per litro di saliva. Questa concentrazione di mercurio organico è considerevolmente inferiore rispetto alla quota di mercurio inorganico presente in saliva.

Diagnosi di allergia a metalli

La reazione cutanea data dal patch-test è la prova della sensibilizzazione allergica ad un determinato allergene, quindi è considerato il gold standard per la diagnosi allergologica di allergia a metalli (1).
Nella serie di allergeni definita per "stomatite" integrata dalla serie standard SIDAPA è possibile rilevare diverse tipologie di allergeni mercuriali.
Per il mercurio inorganico gli allergeni sono: mercurio ammonio cloruro 1%, mercurio metallico 1%, amalgama dentale 5%. Gli allergeni deputati al rilevamento di allergia alla componente organica del mercurio sono: thimerosal 1%, fenil-mercurio 0,1%.
Sperimentalmente, il test di trasformazione linfocitaria può essere utilizzato per confermare le allergie a metalli evidenziate con il patch-testing. In alcuni casi, l'esame di linfotrasformazione può rilevare allergeni che non sono stati riscontrati nei test epicutanei (6). In alternativa, l'esame di trasformazione linfocitaria diventa primario qualora le condizioni cutanee del paziente non consentano l'applicazione dei patch-test.

Correlazione tra allergia a mercurio e sistema HLA

La suscettibilità a mercurio potrebbe essere associata al sistema HLA (Human Leukocyte Antigens) di classe II. In particolare, l'analisi degli aplotipi indica che il locus DR potrebbe avere un ruolo importante nell'influenzare la suscettibilità a mercurio. Quindi, un fattore genetico, che sembra predisporre per allergia a mercurio, è localizzato nella regione MHC DR.
Il primo studio tra HLA e sensibilizzazione a mercurio è stato descritto da autori giapponesi. Il lavoro mostrava una debole associazione con l'aplotipo DR6 (7).
Uno studio basato su popolazione europea ha individuato una potenziale associazione con l'aplotipo DR4 (7).
Mentre un nostro recente studio caso-controllo, retrospettivo, ha individuato che il subtipo HLA-DRB1*07 è marcatamente sovra-espresso nel 54,5% dei soggetti con allergia a mercurio, rispetto al 18% dei controlli. Tuttavia, l'evidenza è limitata in quanto la numerosità del campione è insufficiente per raggiungere una conclusione. Inoltre, nel nostro studio, l'HLA-DR inteso come marcatore immunologico non consente di predire la risposta clinica alla rimozione degli amalgami (7).

Deposizione di mercurio nell'organismo

Studi tossicologici hanno dimostrato che il mercurio vapore da amalgama dentale ed il mercurio organico si distribuiscono selettivamente nel sistema nervoso centrale, specialmente nel cervello in via di sviluppo (4).
Il mercurio inorganico ha come sede elettiva i reni. Le concentrazioni di mercurio totale presente nei tessuti dell'organismo sono indirettamente evidenziabili attraverso la determinazione analitica del metallo in due strutture specializzate dell'apparato tegumentario: capelli e unghie. Infatti, attraverso la quantificazione di mercurio totale di capelli e unghie siamo in grado di valutare il carico di mercurio corporeo e gli eventuali rischi per la salute ad essi associati.

Manifestazioni cliniche dermatologiche associate ad amalgama dentale

Dermatite da contatto

L'eczema da contatto è certamente la classica reazione da ipersensibilità ritardata, cellulo-mediata. Sono innumerevoli i fattori patogenetici che sono associati allo scatenamento di reazioni infiammatorie cutanee che portano a dermatite. L'esposizione a metalli è uno tra i fattori di rischio per dermatiti da contatto (1).
Negli ultimi anni, abbiamo osservato con sorpresa e serendipicamente, che alcuni dei nostri pazienti sottoposti a rimozione totale di amalgami dentali conseguivano una risoluzione di lesioni eczematose croniche.
Un controllo dei casi con esito positivo per risoluzione di DAC o in generale, di lesioni eczematose, ha mostrato che questi soggetti erano allergici a composti mercuriali, o a nickel – entrambi presenti nell'amalgama dentale (5).

Dermatite nummulare

L'eczema nummulare, che ha come caratteristica di presentarsi in chiazze rotondeg-

gianti che ricordano monete, appare in alcuni casi associato all'allergia a mercurio.
Abbiamo osservato due casi di dermatite nummulare che hanno evidenziato una specifica reazione immuno-allergica a mercurio da amalgama dentale.
Il primo caso di dermatite nummulare si è verificato sul viso di una giovane donna, all'altezza della guancia sinistra, ormai cronicizzato da ben due anni di tentativi farmacologici locali e sistemici.
Il decorso del tempo aveva inoltre portato alla lichenificazione della lesione. Importante notare che le mucose orali non erano sede di alcuna lesione patologica. Una completa risoluzione è stata raggiunta dopo la rimozione degli amalgami dentali. Il follow-up è di 5 anni senza alcuna ricaduta (8).
Il secondo caso di eczema nummulare è stato riscontrato in un uomo di 54 anni, con manifestazioni prevalentemente sulle braccia e mani. Anche in questo caso la remissione è conseguita alla sostituzione degli amalgami con altro materiale dentale.
In letteratura, è descritta un'associazione di casi clinici che dimostra la dermatite nummulare mercurio-indotta.

Orticaria e angioedema

Anche se sporadici, sono stati descritti casi di orticaria Ig-E mediata, conseguente ad impianto di amalgama dentale.
Nella nostra pratica clinica, abbiamo osservato alcuni casi in cui giovani pazienti hanno riportato una reazione orticaroide successiva ad amalgami dentali, associata con allergia a nickel.
In almeno 5 casi, tutti riguardanti soggetti femminili, si è assistito ad una risoluzione completa del disordine dermatologico dopo la rimozione delle otturazioni in amalgama.
In 5 casi di angioedema associato a presenza di amalgami, abbiamo verificato allergia a nickel, oro ma non a mercurio. Di 5 casi, due non hanno evidenziato alcuna allergia al patch-testing. Tuttavia, il mercurio era presente in saliva a concentrazioni superiori ai livelli soglia (limite soglia per mercurio in saliva = 2,7 mμg/L).
In particolare, gli individui affetti da angioedema devono sottoporsi ad un'accurata e sicura rimozione degli amalgami dentali, in quanto l'esposizione a mercurio rilasciato durante la rimozione potrebbe scatenare una crisi acuta.

Cheilite angolare

La cheilite angolare, monolaterale, è stata da noi associata a metalli contenuti nell'amalgama dentale.
Abbiamo avuto esperienza clinica di due casi, entrambi in giovani ragazze.
Il primo caso è stato associato ad una forte allergia a nickel e oro, presenti nell'unica amalgama dentale. La paziente soffriva da un anno di cheilite angolare sinistra, con tendenza alla desquamazione, e di un'insolita parestesia che si presentava con la stagione fredda. La rimozione dell'unica amalgama ha consentito la remissione della sintomatologia e dei segni legati alla cheilite.
Il secondo caso di cheilite è stato associato ad una forte reazione a mercurio inorganico dopo patch-testing. La paziente non ha accettato la terapia.

Lichen planus cutaneo

Analogamente alla manifestazione infiammatoria delle mucose orali, il lichen planus cutaneo è inevitabilmente in relazione con reazione avverse agli amalgami dentali (9).
In letteratura, è riportato un caso di LP cutaneo verificatosi alcune settimane dopo l'intervento di rimozione degli amalgami a causa di lesioni lichenoidi gengivali (10). Questo caso sottolinea come individui suscettibili a mercurio possano essere coinvolti in palesi reazioni sistemiche in risposta all'esposizione di mercurio vapore durante la rimozione dell'amalgama.
Inoltre, sono stati riportati alcuni casi di remissione di LP cutaneo dopo rimozione degli amalgami dentali (12, 13).

Stomatite lichenoide da contatto

La stomatite lichenoide da contatto o lesione lichenoide orale è una delle patologie più studiate in relazione all'amalgama dentale (2, 6, 11, 14). Similmente, anche il lichen planus orale può essere considerato una patologia orale collegata a reazioni immunologiche, considerando che microscopicamente il lichen planus orale può essere assimilato a una reazione da ipersensibilità.
In soggetti con stomatite lichenoide che mostrano allergia a mercurio, la terapia richiede una rimozione totale degli amalgami dentali (2).
In precedenza, abbiamo dimostrato che è necessaria una rimozione delle otturazioni in mercurio anche se non topograficamente associate alle lesioni lichenoidi da contatto (14).

Figura 1. *Tatuaggio d'amalgama. Fenomeno di dissoluzione degli elementi in traccia nei tessuti molli adiacente ai restauri in amalgama e alla corona dentale in ceramica su impianto in titanio.*

Figura 2. *Tatuaggio d'amalgama. Deposizione di metalli nei tessuti adiacenti a restauri in amalgama e a corona dentale in metallo-ceramica.*

Infatti, la continua esposizione a mercurio vapore e la dissoluzione in saliva di mercurio inorganico e organico, potrebbe addirittura peggiorare il quadro patologico della stomatite lichenoide.

Sindrome della bocca urente (BMS)

La sindrome della bocca urente (*Hurning Mouth Syndrome*) può avere un'insorgenza spontanea, improvvisa, anche se può essere graduale. I tre quarti dei pazienti con la BMS sono donne, in età post-menopausale. L'età media al momento della diagnosi è circa 50 anni. È caratterizzata da una sensazione di bruciore, dolore, e come se le mucose della cavità orale fossero spelate. Alcuni riportano sensazione di mucose asciutte (xerostomia). A volte viene isolata un'infezione fungina da *Candida albicans*.

Le aree del cavo orale che più frequentemente sono affette da BMS sono: punta della lingua (glossodinia), il palato nella sua regione anteriore, e a volte, oro-faringe e faringe.

I pazienti con BMS riferiscono, in alcuni casi, di avere un' alterazione del gusto.

Il pattern della BMS può essere molto vario da paziente a paziente.

Il bruciore può iniziare solitamente a metà giornata, intensificato durante i pasti, con una pressoché totale scomparsa durante il sonno. Clinicamente, all'esame del cavo orale, i soggetti con BMS non mostrano nessuna apprezzabile alterazione delle mucose orali.

In letteratura sono riportati quadri di ansietà o depressione che accompagnano gli individui con sindrome della bocca urente. Esiste un continuo dibattito se queste alterazioni psicologiche possano in qualche modo essere una parte importante nello scatenamento della BMS.

Fattori nutrizionali come la carenza di vitamine del complesso B o una marcata anemia sembrano in qualche modo implicati come concausa dei sintomi da BMS. Circa il 5-10% dei pazienti con BMS esprime una reazione allergica a materiali dentali o suoi componenti.

I nostri studi portano a considerare che la frequenza delle reazioni allergiche a materiali dentali può raggiungere oltre il 40% dei pazienti investigati per BMS. Tra i materiali dentali che più frequentemente sono associati a BMS ricordiamo le leghe metalliche, in particolare le otturazioni in amalgama dentale (15). Parrebbe che l'associazione tra allergia a nickel e mercurio sia una caratteristica primaria in diversi casi di sindrome della bocca urente. Non dimenticando il ruolo dell'oro coinvolto anch'esso nell'associazione con la BMS insieme a cromo e cobalto. Recentemente, abbiamo riportato come un caso di BMS con dermatite sistemica sia stato risolto completamente rimuovendo una sola otturazione in amalgama a contatto con una corona in oro. La paziente mostra una delle manifestazioni più estreme di allergia a mercurio (+++), implicando un coinvolgimento sistemico di sintomi come il prurito irrefrenabile in alcune regioni del corpo (baboon syndrome) (16).

Tatuaggi da amalgama

Il tatuaggio d'amalgama o argirosi focale è, in molti casi, la prova evidente che i restauri in amalgama rilasciano i metalli di cui sono costituiti, i quali restano inclusi all'interno dei tessuti molli (15).

Appare di colore bruno-grigiastro e può essere localizzato in ogni zona del cavo orale. Generalmente, è rilevabile sul margine gengivale oppure sulla mucosa geniena. Le dimensioni variano da qualche millimetro a centimetri. Nel tempo, l'area tatuata si espande. Si è portati a considerare i tatuaggi d'amalgama non come una patologia, ma essenzialmente come un problema estetico. Per contrasto, dato che i tatuaggi contengono elevate quantità di metalli di transizione, sarebbe opportuno prendere in considerazione la loro rimozione in individui che mostrano una chiara reazione allergica ad uno di questi metalli (17) (Figure 1, 2).

Discussione

La nostra serie di casi osservazionali, retrospettivi, ci porta a considerare che esiste un miglioramento di alcuni disordini dermatologici in associazione a rimozione di restauri dentali effettuati con amalgama dentale.
Nella serie dei casi clinici emerge in modo chiaro che le sensibilizzazione ai metalli dell'amalgama non creano necessariamente una patologia locale, nel distretto del cavo orale. Anzi, molto frequentemente, i primi segnali di reazione avverse agli amalgami si focalizza in aree cutanee ben distanti dalla sede del loro impianto, ovvero nei denti. Qui, il dermatologo gioca un nuovo ruolo chiave nell'intercettare i casi a potenziale connessione odontoiatrica.
Se una reazione allergica agli amalgami viene sospettata, si dovrebbe procedere con i più appropriati strumenti di diagnosi per stabilire la presenza di una solida reazione immunologica ai componenti dell'amalgama dentale.
Noi speculiamo che le reazioni allergiche a mercurio - o altri metalli costituenti l'amalgama dentale - e le manifestazioni dermatologiche siano più pronunciate tra i soggetti con una suscettibilità genetica, sebbene questa ipotesi richieda ulteriori investigazioni.
In conclusione, crediamo che nuovi studi - con una più ampia casistica - siano necessari per meglio comprendere come l'amalgama dentale possa contribuire in alcune manifestazioni dermatologiche.

Bibliografia

1. *Kanerva L, Rantanen T, Aalto-Korte K, Estlander T, Hannuksela M, Harvima RJ, et al. A multicenter study of patch test reactions with dental screening series. Am J Contact Dermat 2001;12:83*

2. *Pigatto PD, Guzzi G. Oral lichen planus: more than mercury. Oral Surg Oral Med Oral Pathol Oral Radiol Endod 2005 (in press).*

3. *Guzzi G, Grandi M, Cattaneo C. Should amalgam fillings be removed? Lancet 2002; 21-28:360*

4. *Clarkson TW, Magos L, Myers GJ. The toxicology of mercury--current exposures and clinical manifestations. N Engl J Med 2003; 349:1731*

5. *Pigatto PD, Guzzi G. Systemic contact dermatitis from nickel associated with orthodontic appliances. Contact Dermatitis. 2004; 50:100*

6. *Issa Y, Brunton PA, Glenny AM, Duxbury AJ. Healing of oral lichenoid lesions after replacing amalgam restorations: a systematic review. Oral Surg Oral Med Oral Pathol Oral Radiol Endod 2004; 98:553*

7. *Guzzi G, Mazzi B, Tomasi S, Fleischhauer K, Pigatto PD. Association between HLA-class II and mercury sensitization. RMZ & Materials and Geoenvironment 2004; 51:136*

8. *Pigatto PD, Guzzi G, Persichini P. Nummular lichenoid dermatitis from mercury dental amalgam. Contact Dermatitis 2002; 46:355*

9. *Scalf LA, Fowler JF Jr, Morgan KW, Looney SW. Dental metal allergy in patients with oral, cutaneous, and genital lichenoid reactions. Am J Contact Dermat 2001; 12:146*

10. *Fardal O, Johannessen AC, Morken T. Gingivo-mucosal and cutaneous reactions to amalgam fillings. J Clin Periodontol 2005; 32, 430*

11. *Laeijendecker R, Dekker SK, Burger PM, Mulder PGH, Van Joost T, Neumann MHA. Oral lichen planus and allergy to dental amalgam restorations. Arch Dermatol 2004; 140:1434*

12. *Laine J, Kalimo K, Forssell H, Happonen RP. Resolution of oral lichenoid lesions after replacement of amalgam restorations in patient with allergy to mercury compounds. Br J Dermatol 1992; 126:10*

13. *Henriksson E, Mattsson U, Hakansson J. Healing of lichenoid reactions following removal of amalgam. A clinical follow-up. J Clin Periodontol 1995; 22:287*

14. *Pigatto PD, Passoni M, Crippa R, Tanzi C, Zerboni R, Brambilla L, Guzzi G, Muratori S. Oral lichenoid reactions and amalgams: no topographical relationship. Contact Dermatitis 2004; 50:176*

15. *Pigatto PD, Passoni E, Crippa R, Tanzi C, Zerboni R, Brambilla L, Guzzi G, Muratori S. BMS associated with allergy to metals. Contact Dermatitis 2004; 50:177*

16. *Pigatto PD, Guzzi G, et al. Recovery from mercury-induced burning mouth syndrome due to mercury allergy. Dermatitis 2004; 15:75*

17. *Pigatto PD, Brambilla L, Guzzi G. Amalgam tattoo: a close up view. J Eur Acad Dermatol Venereol (in press).*

"Progetto Cute Sana 2005": risultati preliminari

Antonino Di Pietro[1]
Adele Sparavigna[2]
Antonio Di Maio[3]

[1]Dipartimento di Dermatologia
Ospedale L. Marchesi, Inzago (Milan, Italy)
[2]DermIng, Clinical Research
and Bioengineering Institute (Monza, Milan, Italy)
[3]Edizioni Scripta Manent, Milan, Italy

SUMMARY

"Healthy skin 2005": preliminary results

"Healthy skin 2005" is a project built with the aim of better knowing the skin condition of the Italian healthy population. 2408 volunteers (1896 females and 512 males) were evaluated using a new method based on 9 parameters graph (Spiderming™) which allows to calculate the skin age. Preliminary results indicate that unhealthy lifestyles (such as smoking), or not using sun protection creams, or having sensitive skin, can increase the skin aging processes.

KEY WORDS: *Healthy skin, Skin aging, Spiderming™, Skin care*

"Pelle Sana 2003" è stato il primo studio promosso dall'ISPLAD con lo scopo di sensibilizzare la popolazione alla consultazione del Dermatologo, anche in assenza di una malattia cutanea, per ricevere utili consigli su come mantenere la pelle sana.
Al pubblico veniva offerta una visita gratuita, previo appuntamento per telefono o via internet (*www.isplad.org*), presso uno dei 462 Dermatologi aderenti allo studio che si è svolto sull'intero territorio nazionale. Questa iniziativa è stata ampiamente divulgata dai media nei due mesi che ne hanno preceduto l'inizio. L'opportunità patrocinata dall'ISPLAD è stata colta da 4865 soggetti: ciò ha permesso di ottenere e pubblicare importanti dati ed indicazioni sulla salute e sulla sensibilità della pelle della popolazione italiana.
Gli interessanti risultati emersi da questa indagine hanno fornito il presupposto per un nuovo studio a livello nazionale denominato *"Progetto Cute Sana 2005"* che ha avuto come obiettivi il mantenimento dello stato di benessere della pelle e il rilevamento clinico-strumentale dello stato di salute della cute degli Italiani.
A questo scopo sono stati creati dei centri itineranti, denominati *"Centri per la pelle sana"*, che hanno toccato le principali città d'Italia nel periodo compreso tra il 13 maggio e il 18 giugno 2005.
Presso queste strutture i visitatori hanno potuto conoscere più a fondo la propria pelle e ricevere indicazioni sui dermocosmetici e sul loro corretto utilizzo.
Grazie al supporto di uno staff composto di Dermatologi Plastici dell'ISPLAD, che si sono avvalsi di un protocollo di ricerca elaborato dal *Derming Institute* (Monza), ad ogni soggetto esaminato è stato consegnato un documento, denominato *"Passaporto di salute della pelle"*, in cui sono raccolti, oltre alle notizie relative all'anamnesi (abitudini di vita, utilizzo di prodotti di detergenza, arrossamento cutaneo, esposizione al sole), i risultati degli esami strumentali e dell'osservazione dermatologica.
Questi comprendono: la valutazione dell'omogeneità vascolare e pigmentaria e del microrilievo della superficie cutanea effettuata mediante *Dermascore*; la misurazione del livello di idratazione con *Corneodisc*; la quantificazione del livello di sebo con *Sebupatch* e il rilevamento del grado di sensibilità cutanea mediante *Stinging test*.
L'osservazione dermatologica è stata focalizzata sulla formazione delle rughe all'angolo esterno dell'occhio e a livello dei solchi nasogenieni e sulla reazione di resistenza alla trazione ed al pizzicamento e recupero dopo pizzicamento.
Tutti i parametri visivi sono stati espressi con uno score rilevato in base ad atlanti fotografici di riferimento.
I dati dei 9 parametri clinico-strumentali sono stati inseriti per una valutazione globale del grado di invecchiamento nel grafico *Spiderming™*.
Quest'ultimo, in breve, è un modello per la valutazione visiva dell'età biologica della cute del volto che è derivato da uno studio eseguito su soggetti sani, di sesso femminile, con età compresa tra 30 e 60 anni.
Tale indagine ha permesso di indicare una popolazione "modello" divisa in fasce di età, in cui l'età biologica della cute coincide con quella anagrafica, e che costituisce il campione con cui confrontare i propri dati (Figura 1).
"Progetto Cute Sana 2005" ha interessato 2408 soggetti: 1896 femmine (età compresa tra 10 e 95 anni) e 512 maschi (età compresa tra 14 e 84 anni).
La maggiore numerosità del campione femminile (80%) è spiegabile con la peculiare natura del test, più affine alla cultura muliebre.
Lo studio ha interessato prevalentemente soggetti con un'età <40 anni (più della metà il 40% dell'intero campione) indicando che la salute della pelle sta più a cuore ai giovani.
Per quanto riguarda le abitudini di vita (lavoro, tempo libero trascorso all'aria aperta, sport, assunzione di farmaci, ricorso alle diete dimagranti, alcolici, trattamenti estetici e lampade solari), i risultati evidenziano comportamenti

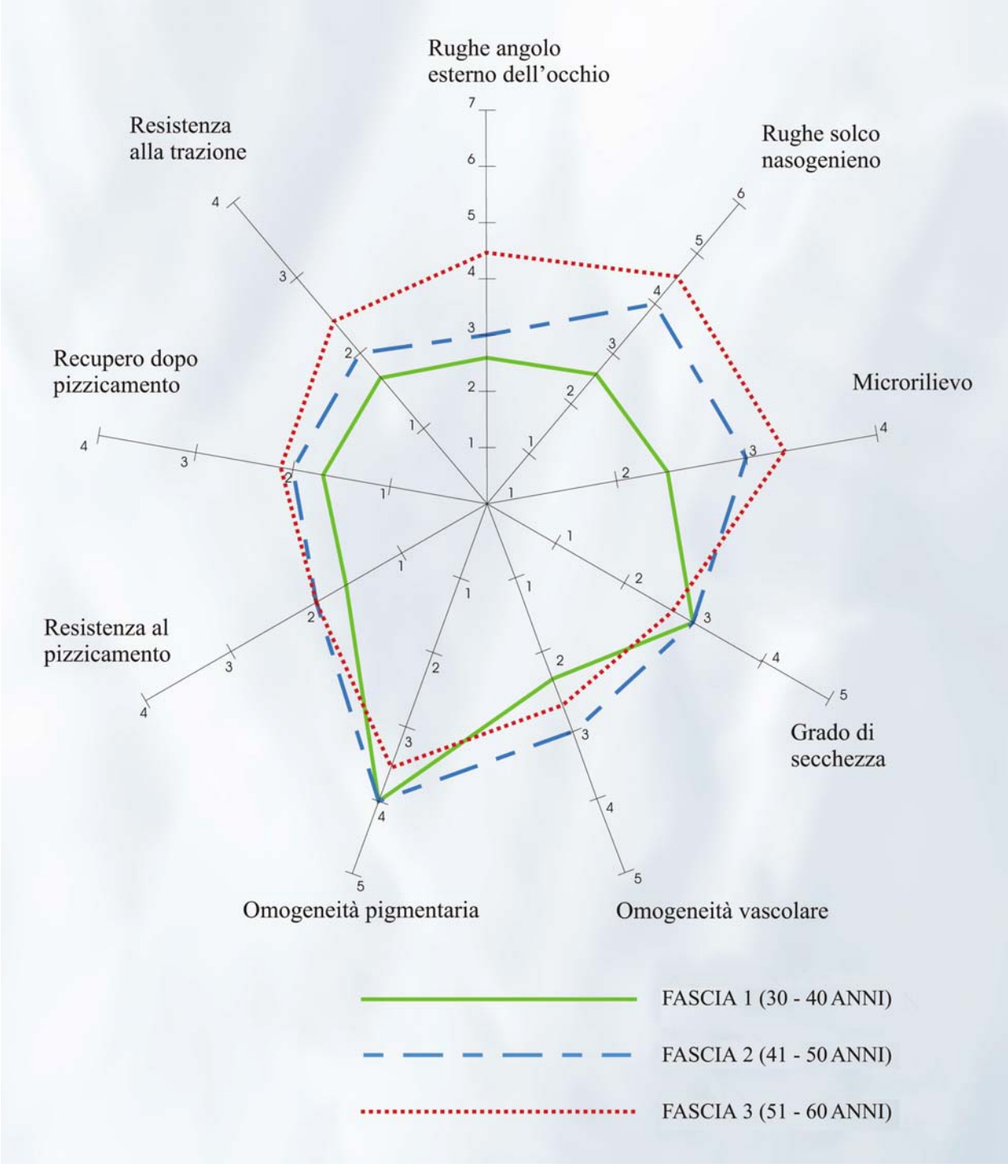

Figura 1.
Grafico Spiderming™ dei volontari con età biologica ≤ anagrafica.

più corretti da parte del campione femminile (55% *vs* 27%), mentre per entrambi i campioni il comportamento è stato giudicato scorretto in meno del 5% dei casi.
L'utilizzo di prodotti per la detersione e cura della pelle ha fatto registrare un significativo divario tra maschi e femmine: per le donne la percentuale che utilizza correttamente questi prodotti è del 47%, mentre per gli uomini è solo del 7%.
La percentuale relativa allo scorretto utilizzo di questi prodotti è dell'11% per le donne e del 62% per gli uomini.
La sensibilità cutanea è stata valutata elaborando le risposte relative all'arrossamento della cute nelle diverse condizioni (vento/freddo, variazione della temperatura ambientale, uso di detergenti aggressivi, uso di sola acqua, applicazione di cosmetici, piccoli traumi/sfregamenti ed emozioni).
L'impressione di avere la pelle sensibile è maggiore nelle donne (44% *vs* 24%) e questa tendenza è stata confermata anche dalla valutazione strumentale mediante *Stinging test*: 29% per le donne, 14% per gli uomini.
La risposta allo *Stinging test* è stata inoltre rapportata al fototipo cutaneo: mentre all'interno della popolazione femminile la sensibilità all'acido lattico è rimasta pressoché inalterata (23-30%) nei tre fototipi maggiormente rappresentati (2, 3 e 4), negli uomini si è registrata una riduzione della sensibilità con l'aumento del fototipo (dal 22% per il fototipo 2 all'8% per il fototipo 4). Questa tendenza è stata confermata anche dalla valutazione dei parametri di arrossamento.
Da una prima analisi dei risultati dei test clinico-strumentali riportati sul grafico *Spiderming* è emerso quanto segue:

- le abitudini di vita scorrette danno origine ad un maggior grado di invecchiamento cutaneo e tale fenomeno è più evidente nei soggetti con età < 50 anni;
- nella fascia di età compresa tra 41 e 50 anni i fumatori mostrano, rispetto ai non fumatori, valori maggiori per tutti i parametri in analisi;
- il mancato uso di una protezione solare favorisce l'invecchiamento cutaneo particolarmente nella fascia di età compresa tra i 41 e i 50 anni;
- i soggetti con pelle giudicata molto sensibile hanno valori maggiori per alcuni dei parametri analizzati (omogeneità vascolare e pigmentaria, resistenza al pizzicamento e alla trazione, recupero dopo pizzicamento).

A maggio 2006 sarà disponibile l'analisi completa e definitiva dei risultati del *"Progetto Cute Sana 2005"*.

Ringraziamenti

Questo progetto è stato realizzato grazie alla collaborazione ed al supporto dei Laboratori Vichy Italia.
Speciali ringraziamenti vanno ai Dermatologi che hanno aderito al progetto.
L'elenco completo sarà pubblicato nel volume "Progetto Cute Sana 2005 risultati finali", *in occasione del Primo Congresso Nazionale ISPLAD 11/13 Maggio 2006.*

Antonino Sciascia: inventore della fototerapia. Ma nessuno lo sa!

Antonino Sciascia: the inventor of phototherapy, but nobody knows it!

Francesco Bruno

Sono veramente pochi i medici che sono a conoscenza che l'inventore della fototerapia fu il Dott. Antonino Sciascia di Canicattì (provincia di Agrigento). La scoperta risale al lontano 1894.
La vicenda ha però dei risvolti molto amari per noi italiani e per lo stesso Sciascia.
Nel 1903, infatti, gli accademici di Svezia assegnano il Premio Nobel per la Medicina al danese Nyels Ryberg Finsen: *"…in riconoscimento dei contributi resi alla cura del lupus vulgaris, attraverso radiazioni luminose concentrate…"*.
Il riconoscimento e la giusta consacrazione della straordinaria scoperta di Sciascia avviene soltanto il 12 maggio 1995, durante il convegno celebrativo del centenario dei raggi X.
In questa occasione il Prof. Adelfio Elio Cardinale, direttore dell'Istituto di Radiologia dell'Università di Palermo ed attuale Preside della Facoltà di Medicina, definisce Antonio Sciascia "*antesignano della disciplina radiologica*".
La storia di Sciascia e, di conseguenza quella della fototerapia, è stata oggetto d'attenzione anche della recente letteratura. Il giornalista e scrittore Gaetano Savatteri, nel suo recente libro "*I Siciliani*" (ed. Laterza), gli dedica un intero capitolo che intitola con gustosa ironia: *"Ma in Svezia non sanno dov'è Canicattì"* (1).
Ma veniamo ai fatti.
Il Dott. Antonino Sciascia, classe 1839, pur operando in un piccolo centro della Sicilia come medico condotto, intuisce che la luce del sole può avere

A few dermatologists know that the inventor of phototherapy was the Italian MD Antonino Sciascia from Canicattì (near Agrigento).
The discovery was made in 1894.
Unfortunately the story has a sad ending for the Italians and for Sciascia himself.
In 1903, the Academics in Sweden award with Nobel Prize for Medicine the Danish Nyels Ryberg Finsen: *"for treatment of lupus vulgaris by concentrated light radiations…"*.
Only on May 1995, during the Conference for the Centenary of X Ray, Sciascia's invention was definitively recognized.
About the story of the Italian physician and of phototherapy, the writer and journalist Gaetano Savatteri in his recent book "*I Siciliani*" (ed. Laterza), with biting irony writes: "*In Sweden (the Academics)* don't know where the village of Canicattì" is* (1).
Dr Antonino Sciascia, born in 1839, was general pratictioner in a small village in Sicily.
Thanks to the warm climate of the south uses the sun light to treat eye and skin diseases.
He builds an instrument made with a system of different lenses filtrating therapeutics ultraviolet.
Sciascia was treating either skin diseases (such as lupus vulgaris, erysipela, cutaneous ulcers….) or eye diseases (trachoma).
The first public presentation was in 1892 for the 13th Conference of Ophtalmology in Palermo with the lec-

Dermatologo, Palermo

degli effetti terapeutici sulle malattie cutanee. Costruisce addirittura un apparecchio con lenti che convogliano gli ultravioletti, sapientemente dosati e filtrati, sul corpo dei pazienti, senza ustionarli.
Le applicazioni terapeutiche riguardavano patologie come il lupus vulgaris, l'erisipela, le ulcere cutanee….
La fototerapia di Sciascia veniva altresì utilizzata in oftalmologia per la cura del tracoma.
Infatti, la prima presentazione ufficiale della metodica viene presentata nel 1892 a Palermo, in occasione del tredicesimo congresso della Società Oftalmologica Italiana.
La relazione era intitolata "*La fototerapia nelle malattie oculari*".
Due anni dopo, nel 1894, al Congresso Medico Internazionale di Roma, Sciascia presenta un'altra comunicazione dal titolo "*La fototerapia in medicina e chirurgia e la cura specifica della resipola*".
Ricorda in una sua conferenza nel 1995 il Prof. Diego Lodato, che l'interesse suscitato dalle due relazioni fu enorme, tanto che il Dr Kossonis di Smirne, dopo il Congresso di Roma, dichiara: *"Tante dotte comunicazioni hanno soddisfatto la mia mente e più di tutte una scoperta importantissima di uno scienziato italiano, cioè l'applicazione della luce del sole per la cura delle malattie, sotto il nome coniato dalla stesso autore di "Fototerapia"…tale invenzione sarà foriera di maggiori ed importanti applicazioni a beneficio dell'umanità"*.
Il Dr Kossonis propone infatti di chiamare l'XI Congresso di Roma, "*Il Congresso della Luce*" (2).
Noi dermatologi sappiamo bene che il Dr Kossonis aveva ragione.
Non poteva neanche prevedere che oggi la fototerapia rappresenta la terapia di scelta in alcune patologie come la dermatite atopica, la psoriasi, la vitiligine.
Per dovere di cronaca occorre ricordare che, fra gli iscritti al congresso, c'era un giovane medico danese, Nyels Ryberg Finsen.
"Non ha parlato, ma ha ascoltato…", scrive nel suo libro Savatteri.
Confortato da cotanto successo, dopo qualche mese, Sciascia brevetta il suo apparecchio presso il Ministero dell'Agricoltura, Industria e Commercio, col nome di "fotocauterio".
Ancora oggi presso il museo dell'Istituto di Radiologia del Policlinico di Palermo, si può osservare lo strumento originale.
Al giorno d'oggi, ad una scoperta del genere seguirebbero interviste, "talk show", riconoscimenti della comunità scientifica internazionale.
Invece? Seguì il silenzio più assoluto!

ture "*The phototherapy in eye diseases*".
Two years later, in 1894, for International Conference in Rome, Sciascia gives another communication "*Photherapy in medicine and surgery for treatment of erysipela*".
Sciascia received so great a success that some members of the meeting suggested to nominate such Conference as "*The Light Conference*". The general comment was that this new invention will get improvement for the health of humanity".
In fact phototherapy, nowadays, represents one of the best treatment for psoriasis, atopic dermatitis, vitiligo.
It is necessary to remind that a young Danish physician was attending that Conference in Rome: Niels Ryberg Finsen. *"He did not speak, but he did listen to..."*, Savatteri writes in his book.
Some months later, Sciascia patents the instrument with the name "fotocauterio".
It is possibile to see the original instrument at the Museum of Radiology Department in Palermo.
After the conference, Sciascia is expecting invitation at International Conferences, nominations or mentions in scientific journals or textbooks.
Despite his hope, nothing happens and Sciascia's phototherapy is completely forgotten.

"Voilà le coup de théâtre!". « Stage trick !»

Seven years later Sciascia's communication, in1899, in Lipsia, Dr Finsen publishes in German: *"Über die Bedeutung der chemischen Strahlen des Lichtes"*. He writes on therapeutic effects of concentrated sun lights. After some months he writes a textbook in French *"La Phototerapie"*.
French and German languages were very diffuse in scientific publications.
At the end of 800, Italian language was not very known in scientific community and this greatly damaged the Italian scientist.
In fact Finsen received a lot of invita-

Nessuna citazione sulla fototerapia compare in alcun testo o rivista scientifica.

"Voilà le coup de théâtre!".

Nel 1899 a Lipsia, ben sette anni dopo la prima presentazione ufficiale della fototerapia di Sciascia, il Dott. Finsen pubblica una memoria in tedesco: *"Über die Bedeutung der chemischen Strahlen des Lichtes"*, dove parla degli effetti terapeutici dei raggi solari concentrati.
Di lì a poco pubblica, questa volta in francese, un libro: *"La Phototerapie"*.
L'astuzia del medico danese consiste nell'avere pubblicato in due lingue (tedesco e francese), molto diffuse nel mondo scientifico europeo del tempo.
Se oggi la lingua inglese conferisce una maggiore diffusione e dà maggiore peso scientifico ad una pubblicazione, alla fine dell'800, utilizzare l'italiano come nel caso di Sciascia, era particolarmente penalizzante.
Infatti, mentre gli scritti di Sciascia suscitarono grande indifferenza, al contrario, la "scoperta" di Finsen suscitò tanto clamore in Europa, da meritare un invito al Congresso medico di Parigi dove parla dei risultati "originali" ottenuti con la fototerapia nella cura del lupus vulgaris.
Finsen ha infatti già trattato migliaia di pazienti affetti da lupus vulgaris, provenienti da tutta Europa, presso il "*Medical Light Institute*" a Copenaghen, da lui fondato nel 1896.
La fototerapia si chiamerà addirittura "*La luce di Finsen*" e rappresentava, allora, l'unica terapia efficace per il lupus vulgaris, prima dei farmaci antitubercolari, scoperti a metà del ventesimo secolo.
Finsen utilizzò, all'inizio, delle lampade all'arco di carbonio, più tardi rimpiazzate dal quarzo ai vapori di mercurio, modificate da Arons (3-5).
Non è facile potere giudicare il lavoro di Finsen come un *"dejà vu"*, ma come scrive lucidamente Savatteri *"… il danese ha pubblicato in tedesco e francese, Sciascia ha tenuto solo due interventi nel suo italiano dal forte accento siciliano… Finsen parla ai medici di Parigi e Lipsia. Sciascia a quelli di Palermo e Roma…" ed ancora "… è vero che le idee nuove si impongono per la loro forza, ma è anche vero che bisogna saperle vendere nel modo giusto…"*.
Sciascia aveva avuto certamente l'idea per primo ma non aveva a disposizione, come Finsen, un intero istituto di fototerapia, bensì la sua terrazza dove, grazie al generoso sole siciliano, riusciva a convogliare gli ultravioletti utili.
Avendo certezza che l'idea della fototerapia gli è stata rubata, Sciascia nel 1902 pubblica il trattato

tion at different international Conferences in Europe.
The most important was in Paris where the Danish scientist spoke on the results of phototherapy for treatment of lupus vulgaris. He had already treated several thousand lupus vulgaris patients from different european countries in the "*Medical Light Institute in Copenhagen*", founded by himself in 1896.
The phototherapy was called "*Finsen Exposure*". It was the only effective therapy of lupus vulgaris before tuberculostatic drugs introduced, later, in the middle of the 20th century.
Finsen, in the beginning, used the carbon arc lamp; later it was modified and replaced by the mercury quartz lamp developed by Arons (3-5). We can't accuse Finsen for plagiarism.
Finsen publishes in German and French; he was working, treating thousand patients in Copenaghen in his own department "*Medical Light Institute*".
Sciascia surely had the idea and his application earlier, but he published in Italian and treated his patients in a small village in Sicily, often in the terrace of his home-office.
We agree with the writer Savatteri *".. the new ideas become popular for their force but it's true that it's necessary to sell them in a right way."*
In 1902 Sciascia published a textbook "La Fototerapia" explaining that his first experiments started in 1890 for treatment of skin diseases.
It was too late! Finsen became too popular and in 1903 he was awarded the Nobel Prize for his invention of light therapy for skin tuberculosis (lupus vulgaris). Finsen received two hundred thousand liras (enormous sum at that time!).
For Sciascia it was not a great day, although the scientists, mainly Italian, showed their solidarity.
We must report Finsen's honesty and integrity, because after he got the

"*La Fototerapia*", dimostrando che i suoi esperimenti ebbero inizio nel 1890 con il fotocauterio per curare, all'inizio, lesioni di spettanza chirurgica ma, nell'adoperare lo strumento, scrive, avendo osservato che quanto più lo avvicinava o allontanava dalla distanza focale, avveniva una graduazione dell'intensità luminosa, determinando un'azione biologica, differente dalla cauterizzazione, efficace nella terapia delle malattie cutanee.
L'originalità degli esperimenti di Sciascia è dimostrata dall'assenza della fototerapia da qualsiasi testo o pubblicazione prima del 1890.
Nonostante gli sforzi compiuti da Sciascia, il destino gli è comunque avverso e nel 1903 Finsen viene premiato con il Nobel per la Medicina, per avere scoperto la cura del lupus vulgaris con la fototerapia.
Il riconoscimento non fu soltanto morale, poiché il premio allora era quantificato in duecentomila lire (per quei tempi una cifra da "capogiro").
Non ci soffermiamo sulle reazioni del povero Sciascia, né sulla solidarietà che ricevette dal mondo scientifico, soprattutto italiano.
Dobbiamo comunque sottolineare la correttezza intellettuale e scientifica di Finsen che, dopo il ritiro del Nobel, in un consesso scientifico a Berlino, riconobbe che l'inventore della fototerapia fosse Sciascia.
Fatto sta che il Nobel restò a Finsen in Danimarca e non al vero scopritore, l'italiano Antonino Sciascia.
Non è assolutamente nostra intenzione stigmatizzare la ricerca e l'operato di Finsen; non lo possiamo certo accusare di avere operato al centro dell'Europa, né di avere pubblicato in lingue come il tedesco ed il francese, scientificamente più "blasonate" dell'italiano, tantomeno di non avere rifiutato il Nobel.
Se la storia in genere possiede una morale, questa vicenda, a nostro avviso, assume un significato ancora molto attuale in tema di una corretta divulgazione e diffusione di ricerche scientifiche o del giusto riconoscimento ad Istituti di ricerca che a volte, solo per la sventura di essere in un paese che non gode di giusti finanziamenti, viene misconosciuto o addirittura ignorato!
La fuga di "cervelli" è cosa oramai tristemente nota.
Per concludere, assolviamo Finsen?
Certamente!
La colpa di Sciascia?
Essere nato a Canicattì!
Concordiamo con Savatteri che, amaramente, conclude il capitolo dedicato a Sciascia *"… non si può vincere il Premio Nobel se si nasce a Canicattì!"*

Nobel Prize, during a Conference in Berlin, he said that the inventor of phototherapy was the Italian Antonino Sciascia.
It's not our intention to blame Finsen for accepting the Nobel Prize or to judge him guilty of working in the heart of Europe and to have a "*Light Department*" in Copenaghen.
And is Sciascia guilty? Yes he is! *"... guilty to be born in a village in Sicily"*.
Once again we agree with Savatteri's bitter conclusion *"it's impossible to win a Nobel Prize if one was born in Canicattì!"*

* (n.d.t.)

REFERENCES

1. *Gaetano Savatteri G. I Siciliani. Bari: Laterza, 2005*

2. *Conferenza del prof. Diego Lodato il 12 maggio 1995 nel convegno celebrativo del centenario dei Raggi X a Canicattì*

3. *Goring HD. Roelandts new light on Niels Finsen, a century after his Nobel Prize. In memoriam: Niels Ryberg Finsen Hautarzt 2004; 55:753*

4. *Moller KI, Kongshoj B, Philipsen PA, Thomsen VO, Wulf HC How Finsen's light cured lupus vulgaris..Photodermatol Photoimmunol Photomed 2005; 21:115*

5. *Lawrence G. Tools of the trade: the Finsen Light. Lancet 2002; 359:1784*

Allo scopo di rendere più piacevole la lettura della rivista, abbiamo voluto dedicare un piccolo spazio alla storia della dermatologia o a curiosità didascaliche. Tutti i colleghi sono invitati a partecipare a questa rubrica.

We are dedicating a space of our Journal to the history of Dermatology. All colleagues interested to this subject are cordially invited to send an article.

Ulcere cutanee: il punto di vista dell'esperto.
Intervista a Stefano Veraldi

Antonio Di Maio

Skin ulcers: interview with an expert

Stefano Veraldi is Associate Professor at the Institute of Dermatological Sciences of the University of Milan.

Stefano Veraldi è laureato in Medicina e Chirurgia e specialista in Dermatologia e Venereologia. Ha sempre svolto la sua attività presso la Clinica Dermatologica dell'Università di Milano, dove è stato prima borsista, quindi assistente, ricercatore e professore associato. Nel 1996 ha vinto a Lisbona il "Prix d'Aide à la Recherche" e nel 1999 a Siena il premio "I mille volti dell'acne". Nel 1999 ha fondato, con Marco Romanelli, il Gruppo Italiano di Studi sulle Ulcere Cutanee (G.I.S.U.C.). È membro del board editoriale di varie riviste. È autore di 10 libri (tra cui Dermatologia di Importazione, con Ruggero Caputo, frutto di vari viaggi in Africa Occidentale, Settentrionale e in Medio Oriente), 50 capitoli di libri, 235 articoli su riviste italiane e internazionali, 182 abstracts di congressi e 1 CD.

KEY WORDS: *Skin ulcers*

Quando ha cominciato a occuparsi sistematicamente di ulcere cutanee?
Ho cominciato a occuparmi di ulcere cutanee croniche (questa è la dizione più corretta) nel 1998. Ero a un congresso all'estero e, quasi per caso, ho partecipato a una sessione sull'utilizzo della becaplermina nel piede diabetico. I risultati clinici erano così interessanti che ho deciso, con il cuore, di occuparmi di ulcere cutanee. Nello stesso anno, il Prof. Caputo ha accettato e supportato la mia proposta di aprire un Ambulatorio di Ulcere Cutanee Croniche presso l'Istituto di Scienze Dermatologiche dell'Università di Milano. Oggi, questo ambulatorio rappresenta ormai un punto di riferimento per i dermatologi dell'area milanese. Oltre all'assistenza, stiamo facendo anche ricerca di base.
Il filone più importante è rappresentato dallo studio del ruolo degli anaerobi e dei miceti, soprattutto i lieviti, nelle sovrinfezioni delle ulcere cutanee.
Tra non molto dovremmo cominciare anche uno studio sul ruolo di alcuni fattori di crescita, come l'Epidermal Growth Factor (EGF) e il Fibroblast Growth Factor (FGF), nella riepitelizzazione.

Esiste una società scientifica italiana che si occupa delle ulcere cutanee croniche?
Se sì, da chi è composta, chi la presiede e che finalità si prefigge?
Nel 1999 ho fondato, con Marco Romanelli, il *Gruppo Italiano di Studi sulle Ulcere Cutanee* (G.I.S.U.C.).
Sempre nel 1999 il G.I.S.U.C. è diventato un gruppo di studio ufficiale nell'ambito della *Società Italiana di Dermatologia e Venereologia* (S.I.D.E.V.).
Il G.I.S.U.C. è costituito esclusivamente da dermatologi e ha lo scopo di ridare alla figura del dermatologo un ruolo centrale nella gestione dei pazienti con ulcere cutanee, ruolo che, negli ultimi 20-30 anni, è stato perso.
Altro obiettivo del G.I.S.U.C. è quello di avvicinare i giovani dermatologi alle problematiche delle ulcere anche attraverso l'organizzazione di incontri, riunioni, congressi, ecc.
Il G.I.S.U.C. si prefigge inoltre di pubblicare su riviste con un alto *impact factor* i risultati di studi sperimentali e clinici condotti nell'ambito del gruppo stesso. Penso quindi, fermamente, che il dermatologo possa e debba occuparsi di ulcere cutanee, pur nel contesto della multidisciplinarietà di questa problematica. Sono quindi favorevole alla collaborazione del dermatologo con l'angiologo/chirurgo vascolare, il diabetologo, il neurologo, l'ortopedico, il geriatra e l'infermiere.
Un'altra associazione molto importante è l'A.I.U.C. (Associazione Italiana Ulcere Cutanee) che riunisce tutti coloro che si occupano di ulcere cutanee. Il presidente in carica è il Dott. Romanelli di Pisa.

Quali sono le cause più frequenti di ulcera cutanea cronica?
La maggior parte delle ulcere cutanee

Edizioni Scripta Manent

Figura 1. Tungiasi
Oltre alla caratteristica presentazione papulo-nodulare, di colore variabile dal biancastro al giallo al grigio, con punto centrale bruno-nero corrispondente alla porzione posteriore di Tunga penetrans, la tungiasi si può raramente presentare sotto forma di lesioni vescicolose, pustolose, crostose o ulcerative. In questo paziente, l'ulcerazione era il risultato della rottura del tetto di una preesistente bolla.
Tratta da: Veraldi S, Romanelli M, Farria A, Carrera c. Atlante di ulcere cutanee: Edizioni Scripta Manent, Milano, 2005

Figura 2. Miiasi
Le miiasi sono infestazioni causate dalla penetrazione nell'organismo di larve di ditteri. In particolare, le miiasi cutanee di più frequente osservazione sono causate da Cordylobia anthropophaga e Dermatobia hominis. Dal punto di vista clinico, l'infestazione è caratterizzata inizialmente da una papula eritematosa, rotondeggiante, di pochi mm di diametro, che compare alcuni giorni dopo la penetrazione della larva. In seguito, la papula aumenta di volume, fino a diventare un nodulo infiammatorio: quest'ultimo è di forma rotondeggiante, di 1-3 cm di diametro, di colore rosso, con un alone eritematoso periferico. Il nodulo presenta alla sommità un orifizio da cui fuoriesce un secreto sieroso limpido.
Questa morfologia, che ricorda il foruncolo, ha fatto sì che si parli comunemente di nodulo foruncoloide e di miiasi foruncoloide. Il nodulo può essere accompagnato da prurito o dolore, nonché da una caratteristica sensazione di movimento sotto la pelle. Oltre a questa presentazione clinica classica, sono state riportate in letteratura alcune varietà cliniche ("non infiammatoria", vescicolosa, bollosa, pustolosa, purpurica e crostosa). La presentazione clinica sotto forma di erosione o di ulcera è di eccezionale osservazione e potrebbe essere dovuta a una sovrinfezione batterica, soprattutto da Staphylococcus aureus e da Gram-negativi.
Tratta da: Veraldi S, Romanelli M, Farria A, Carrera c. Atlante di ulcere cutanee: Edizioni Scripta Manent, Milano, 2005

croniche riconosce un'eziopatogenesi "vascolare", soprattutto da insufficienza venosa cronica.
Meno frequenti sono le ulcere infettive, parassitarie, immuno-mediate e neoplastiche, che costituiscono circa il 15% di tutte le ulcere cutanee.

Quali sono i criteri per una corretta diagnosi?

Un'anamnesi accurata, un attento esame obiettivo generale e dermatologico, esami ematochimici e strumentali mirati, visite specialistiche: mi riferisco al fatto che il parere dell'angiologo/chirurgo vascolare, soprattutto, ma anche del neurologo, dell'ortopedico, del geriatra e del diabetologo è molto importante.
Fondamentale è anche il ruolo dell'infermiere per la gestione del paziente nel tempo.

Quali sono i trattamenti locali più utilizzati per le ulcere cutanee?

La domanda richiederebbe una risposta molto lunga e articolata in quanto la ricerca ha fatto, negli ultimi 15 anni, notevoli progressi.
Direi che le ultime novità in questo settore sono rappresentate dagli enzimi proteolitici, da medicazioni concettualmente e tecnologicamente "avanzate" e dal collagene micronizzato.

Quali sono i centri di riferimento per questa patologia?

Il centro dermatologico numero uno in Italia è, senza dubbio, la Clinica Dermatologica dell'Università di Pisa, diretta dal Professor Barachini, ma il cui deus ex machina è il Dottor Romanelli.
Altri centri dermatologici di riferimento sono la Divisione di Dermatologia dell'Ospedale di Savona (Dott. Farris) e quella dell'Ospedale di Lecco (Dott. Motolese).
Altri dermatologi che si occupano di ulcere sono:
il Prof. Leigheb (Università di Novara), il Prof. Lotti di Firenze, il Prof. Micali (Università di Catania), la Prof.ssa Papini di Terni, il Prof. Trevisan (Università di Trieste), il Dott. Fumo di Cagliari e il Dott. Ricotti di Ancona.
A Milano ho un rapporto di fruttuosa collaborazione e di amicizia con alcuni colleghi non dermatologi, come il Prof. Annoni (Policlinico), il Dott. Bonadeo (Clinica Mangiagalli), il Dott. Caravaggi (Istituto Dermatologico Europeo) e il Dott. Marazzi (Ospedale Niguarda).

Per quale motivo ha scritto un atlante sulle ulcere cutanee e come è stato accolto dai suoi colleghi?

In "*Che cos'è la letteratura*?" Sartre si chiede: "*Perché si scrive?*". Siccome Sartre non riesce a rispondere in modo convincente, ci provo io (!) con due risposte, una semiseria ed una seria. Quella semiseria è: scrivo perché mi piace, perché mi può dare immagine e prestigio, perché incrementa il mio *impact factor*, perché migliora il mio curriculum professionale, perché, quando morirò, ai miei figli resterà qualcosa di tangibile fatto da me, ecc. ecc... La risposta seria (e, forse, "vera") è che un medico ha il dovere morale di comunicare ai colleghi le sue esperienze. E non importa se queste esperienze non lo porteranno a vincere il premio Nobel: l'importante è che siano esperienze nate dalla passione per il mestiere e che siano oneste. Confucio diceva, più o meno, che "*ogni terreno dà i frutti che può dare*". Per rispondere all'altra Sua domanda, e cioè come è stato accolto l'atlante dai miei colleghi, direi che mi sembra sia stato accolto piuttosto bene. Tuttavia, ho già immagazzinato suggerimenti e proposte per migliorare l'atlante in una prossima edizione,

Figura 3. Carcinoma basocellulare
Il carcinoma basocellulare è la più frequente neoplasia maligna della cute degli arti inferiori. Colpisce soprattutto i caucasici, con fototipo chiaro, di sesso maschile e con un'età superiore a 65 anni. È localizzato indifferentemente alle cosce o alle gambe. È talvolta preceduto da microtraumi ripetuti o da un unico trauma contusivo che porta alla formazione di una ferita lacero-contusa con scarsa o nulla tendenza alla guarigione spontanea. Nel recente passato, con il termine di carcinoma basocellulare secondario, ci si riferiva al fatto che questa neoplasia era talvolta preceduta da un'ulcera cutanea cronica a eziopatogenesi variabile, soprattutto da insufficienza venosa cronica. Recentemente, è stato dimostrato che i casi di ulcere croniche da insufficienza venosa evolute in carcinoma basocellulare erano in realtà carcinomi basocellulari primitivi in soggetti con insufficienza venosa. La presentazione clinica del carcinoma basocellulare ulcerativo localizzato agli arti inferiori è straordinariamente polimorfa: la forma dell'ulcera può essere infatti irregolare, rotondeggiante, ovalare, a cuore: quest'ultima è molto caratteristica, seppur rara. Gli elementi clinici che fanno sospettare la diagnosi di carcinoma basocellulare sono: la presenza di bordi netti, regolari, rilevati o addirittura ipertrofici; la lenta estensione in senso centrifugo, senza tendenza alla guarigione spontanea; la resistenza alle terapie topiche e sistemiche e l'assenza di sintomi.
Tratta da: Veraldi S, Romanelli M, Farria A, Carrera c. Atlante di ulcere cutanee: Edizioni Scripta Manent, Milano, 2005

che spero possa essere pronta per la fine del 2006-inizio del 2007.

Quali sono i casi più interessanti o curiosi da lei osservati?

Su due piedi citerei un caso di tungiasi bollosa-ulcerativa (il primo al mondo) (Figura 1), un caso di miiasi ulcerativa (fino a oggi, solo una segnalazione nella letteratura internazionale) (Figura 2), i non pochi pazienti con carcinoma basocellulare ulcerativo, una neoplasia straordinariamente polimorfa dal punto di vista clinico e, per questo motivo, intrigante (Figura 3). Ricordo inoltre un'ulcera ribelle a tutti i trattamenti in un emofilico (Figura 4) e un'ulcera che un paziente si era autoprovocato con un coltello per ottenere i denari dell'assicurazione (Figura 5).

Futuro della patologia, futuro del professionista?

Ringrazio vivamente il *Journal of Plastic Dermatology* per avermi chiesto questa intervista. Ma non è adulazione se sostengo che il dermatologo plastico, con le conoscenze chirurgiche che ha, potrebbe rappresentare una figura di riferimento nella gestione del paziente con ulcere cutanee.

Figura 4. Ulcera in emofilico
Le emofilie sono un gruppo di malattie ereditarie legate al sesso caratterizzate da un deficit congenito, totale o parziale, di uno o più fattori della coagulazione. Le due forme più frequenti sono l'emofilia A, dovuta a un deficit del fattore VIII (o fattore anti-emofilico) e l'emofilia B, da deficit del fattore IX (o fattore di Christmas). Le ulcere cutanee in pazienti con emofilia si sviluppano in seguito a traumi, anche minimi, possono comparire in qualsiasi area e sono caratterizzate da un andamento clinico cronico, ribelli a tutti i trattamenti locali e generali. Di grandissima importanza è quindi la prevenzione.
Tratta da: Veraldi S, Romanelli M, Farria A, Carrera c. Atlante di ulcere cutanee: Edizioni Scripta Manent, Milano, 2005

Figura 5. Ucera autoprovocata
Le ulcere autoprovocate sono causate dall'applicazione volontaria traumatica sulla cute di oggetti appuntiti e/o taglienti (forbici, coltelli, punteruoli,... ma la fantasia umana non ha limiti!). Le localizzazioni, la morfologia e le dimensioni delle ulcere sono assai variabili e dipendono soprattutto dal tipo di oggetto che è stato utilizzato per provocarle; tuttavia, sono piuttosto frequenti le lesioni con aspetti bizzarri: ulcere di forma poligonale, quadrangolare, lineare, ellittica,...
La diagnosi è spesso problematica a causa della difficoltà dell'anamnesi: il paziente, infatti, nega sistematicamente di essersi provocato le lesioni oppure è affetto da malattie psichiatriche.
Tratta da: Veraldi S, Romanelli M, Farria A, Carrera c. Atlante di ulcere cutanee: Edizioni Scripta Manent, Milano, 2005

1° CONGRESSO DERMATOLOGIA PLASTICA

Palazzo dei Congressi

Stresa (VB) – Lago Maggiore
11-13 Maggio 2006

Presidente
Federico Ricciuti
e-mail: ricciutifederico@tiscali.it

Segreteria Organizzativa
Italymeeting srl
Maria Francesca Balduccini
Corso Italia, 261 – 80067 Sorrento (NA)
Tel. +39 081/8073525 – +39 081/8784606
Fax +39 081/8071930
e-mail: info@italymeeting.it
isplad2006@italymeeting.it
www.italymeeting.it

Segreteria Generale ISPLAD
Titti Longobardo
Via Plinio, 1 – 20129 Milano
Tel. +39 02/20404227
Fax +39 02/29526964
e-mail: organizzazione@isplad.org
www.isplad.org

Accordo di collaborazione riguardante il servizio "Bibliographic alert and assistance" per la rivista JPD Journal of Plastic Dermatology

Roma, 29 settembre 2005

ISPLAD

Società ISPLAD -International Society of Plastic-Aesthetic and Oncologic Dermatology

CNR

Biblioteca Centrale CNR "Guglielmo Marconi"

Il Sito Internet (www.isplad.org) ha notevolmente aumentato i suoi contatti:

anno 2003
(dati fino a novembre):

27.277 visitatori unici
44.918 pagine lette

anno 2004
(dati fino a novembre):

96.896 visitatori unici
537.361 pagine lette

anno 2005
(dati fino a novembre):

27.277 visitatori unici
44.918 pagine lette

ISPLAD

International-Italian Society of Plastic-Aesthetic and Oncologic Dermatology

ISPLAD 2006 – Corsi di Aggiornamento in Dermatologia Plastica

Caro Collega,

anche quest'anno l'ISPLAD (International-Italian Society of Plastic-Aesthetic and Oncologic Dermatology), come nei precedenti anni, organizza dei Corsi di aggiornamento in Dermatologia Plastica: occasione di incontro, scambio e condivisione di esperienze tra Colleghi che dedicano da anni la loro attività professionale allo studio e all'innovazione delle tecniche dermoplastiche.
Gli argomenti trattati saranno come sempre di grande attualità ed interesse. Si metterà in condizione il dermatologo di poter effettuare piccoli interventi chirurgici fornendo le basi per una perfetta exeresi e una corretta sutura cutanea. Si indicheranno sia le modalità per gestire il post intervento ed eventuali problematiche legate al decorso operatorio sia gli elementi fondamentali per una corretta diagnosi delle cheratosi e conseguente terapia. Inoltre, si approfondiranno anche le terapie non chirurgiche quali: terapia fotodinamica, laser, diatermocoagulazione, crioterapia, terapia farmacologica, cosmetologica etc.. Qui di seguito ti riporto il programma di massima:

Ore 8.30	Iscrizione al Corso e registrazione dei Partecipanti

Prima sessione: Il Dermatologo Plastico: protagonista nella diagnosi e nell'approccio chirurgico (I PARTE)

ore 9.00	Quali le lesioni da asportare chirurgicamente
ore 9.30	La strumentazione dermochirurgica e i principi di sterilizzazione
ore 10.00	Preparazione del campo operatorio e del paziente
ore 10.30	Principi di anestesia e rianimazione
ore 11.00	Coffee Break

Seconda sessione: Il Dermatologo Plastico: protagonista nella diagnosi e nell'approccio chirurgico (II PARTE)

ore 11.30	Materiali e tecniche di sutura
ore 12.00	Concetti di exeresi semplice nelle varie unità estetiche

Terza Sessione: Le cheratosi: Dalla diagnostica alle Terapie Dermoplastiche (I PARTE)

Ore 12.30	Le cheratosi: diagnostica dermoscopica ed istopatologia
Ore 13.00	Dermocosmesi news
Ore 13.30	Lunch

Quarta Sessione: Le cheratosi: Dalla diagnostica alle Terapie Dermoplastiche (II PARTE)

Ore 14.30	Terapia Fotodinamica
Ore 15.00	Terapia Laser
Ore 15.30	Diatermocoagulazione
Ore 16.00	Crioterapia
Ore 16.30	Peeling
Ore 17.00	Terapia farmacologica
Ore 17.30	Discussione
Ore 18.00	Questionario ECM
Ore 18.30	Termine dei Lavori

Negli incontri verrà dato ampio spazio alla parte pratica e alla clinica al fine di fornire, come sempre, strumenti di lavoro ed aggiornamenti subito utili alla professione. Inoltre, il programma del corso è uguale per tutte le date già programmate e Ti permetteranno di costruire un Tuo piano di aggiornamento in Dermatologia Plastica tenendo conto dei Tuoi impegni professionali e familiari.

Nel 2006 ci saranno 7 Corsi della durata di 1 giorno (sabato):

Roma, 11 Febbraio presso l'IDI Via Monti di Creta, 104
Parma, 25 Febbraio presso l'Hotel Parma&Congressi Via Emilia Ovest 281/a
Torino, 4 Marzo presso l'Hotel Royal Torino Corso Regina Margherita, 249
Milano, 25 Marzo presso l'Hotel Michelangelo Via Scarlatti, 33
Tirrenia (PI), 23 Settembre presso il Green Park Resort Via Delle Magnolie, 4
Genova, 21 Ottobre presso lo Sheraton Genova Via Pionieri e Aviatori D'Italia, 44
Palermo, 4 Novembre presso l'Addaura Hotel residence Congressi Lungo Mare C. Colombo, 4452

I programmi definitivi con i Relatori saranno pubblicati sulle pagine del Sito **www.isplad.org.**

Tutti gli incontri verranno sottoposti alla Commissione ECM del Ministero della Salute per l'assegnazione di crediti formativi validi per l'aggiornamento continuo del medico; per tutti i corsi sono previsti **un numero massimo di 150 partecipanti.**

Visitate: www.isplad.org

International-Italian Society of Plastic-Aesthetic and Oncologic Dermatology

Scheda Iscrizione:

Quote di Partecipazione (IVA Inclusa):

€ 60,00 IVA Inclusa per i SOCI ISPLAD se in regola con la quota associativa anno 2006
€ 120,00 IVA Inclusa per i NON SOCI

Gli incontri sono gratuiti per gli specializzandi in Dermatologia e Venereologia iscritti all'ISPLAD purché in regola con il pagamento della quota associativa per l'anno 2006. Tutti gli incontri verranno sottoposti alla Commissione ECM del Ministero della Salute per l'assegnazione di crediti formativi validi per l'aggiornamento continuo del medico; per tutti i corsi sono previsti un numero massimo di 150 partecipanti.
Per qualsiasi chiarimento è a disposizione la **Segreteria Organizzativa ISPLAD,** ai seguenti numeri: tel. 02.20404227, fax 02.29526964 o al seguente indirizzo di posta elettronica: organizzazione@isplad.org.
Per poter partecipare ai Corsi è necessario compilare ed inviare al più presto via fax il modulo allegato, inclusa la copia dell'avvenuto pagamento o, in alternativa, collegarsi al sito **www.isplad.org,** accedere alla sezione Le Attività – Corsi di Aggiornamento, compilare il modulo di adesione direttamente on line, inviando via fax la copia dell'avvenuto pagamento.

Corso/i a cui intendo partecipare:

- Roma, 11 Febbraio 2006 ○
- Parma, 25 Febbraio 2006 ○
- Torino, 4 Marzo 2006 ○
- Milano, 25 Marzo 2006 ○
- Tirrenia (PI), 23 Settembre 2006 ○
- Genova, 21 Ottobre 2006 ○
- Palermo, 4 Novembre 2006 ○

Rinnovo/Iscrizione ISPLAD

Indicare la modalità di pagamento (€ 50,00)

- Visa/CartaSi
- Eurocard/Mastercard
- American Express
- Diners

Numero carta _____

Scadenza _ _ / _ _ intestata a _____

Firma _____

Bonifico bancario:
Banco di Roma Pisa 1 - Lungarno Galilei, 17 - Pisa
c.c. 65187736 - ABI 3002 - CAB 14000 intestato a ISPLAD

Iscrizione ai Corsi

Indicare la modalità di pagamento

- Visa/CartaSi
- Eurocard/Mastercard
- American Express
- Diners

Numero carta _____

Scadenza _ _ / _ _ intestata a _____

Firma _____

Bonifico bancario:
Banco di Roma Pisa 1 - Lungarno Galilei, 17 - Pisa
c.c. 652546/54 - ABI 3002 - CAB 14000 intestato a Derplast Service Srl

Modulo di Adesione

compilare in ogni sua parte ed inviare via fax al n. 02.29526964

Consenso al trattamento dei dati personali.
Con la presente acconsento al trattamento degli unici dati personali ai sensi del testo unico sulla privacy (D.L. 196/2003, art. 7 e 13).

Nome _____ Cognome _____

Nato/a a _____ (prov.____) Il (gg/mm/aaaa) _____

Codice Fiscale _____ P .IVA _____

Indirizzo _____ C.A.P _____

Città _____ Prov. _____ Telefono _____ Fax _____

Cellulare _____ E-mail _____

Specialista in Dermatologia dal: (anno) _____ Università _____

Specializzando in Dermatologia: (anno di corso) _____ Università _____

Socio ISPLAD: SI ○ NO ○ Versamento quota ISPLAD 2006: già in regola ○ in modulo allegato ○

Altra Specializzazione SI ○ _____