Official Journal of the ISPLAD

Journal of Plastic Dermatology

Vol. 3, n. 1, January-April 2007

ISPLAD

International-Italian Society of Plastic-Aesthetic and Oncologic Dermatology

Corrective dermacosmetological camouflage: an adjunct and aid to practice of dermatology. Experience of Rome and Naples
Rosanna Barbati, Lucia Gallo, Gabriella Calabrò

Hypertrophic scars and keloids: clinical experience with silicon in gel and spray
Gregorio Cervadoro, Elisa Cervadoro, Elisa Battistini

A detergent based on hydrolysed oat protein and cocamidopropyl betaine: tolerability in patients suffering from allergic dermatitis due to contact with dimethylaminopropylamine
Caterina Foti, Anna Conserva, Maria Luisa Pepe, Giuseppe Mascolo

No hormonal factors influencing sebum secretion. Correlated clinical features of acne
Francesco Bruno

Lipofilling
Sergio Capurro

Risks of facial fillers
Koenraad L.V.M. De Boulle

Medical-legal aspects of peeling
Valerio Cirfera

Sterile follicular-pustular (acneform) rash during therapy with inhibitors of Epidermal Growth Factor Receptor (EGFR). A new clinical feature
Antonino Di Pietro, Giuseppe Micali, Daniele Innocenzi, Vincenzo Bettoli, Francesco Drago, Manuela Baldari, Francesco Bruno

Efficacy and tolerability evaluation of an oral supplement associated with a new antiaging topic emulsion in forty premenopausal and/or menopausal women
Aurora Tedeschi, Marianna Umana, Orazia D'Agata, Federica Dall'Oglio, Beatrice Nardone, Giuseppe Micali

Plectin: a multifunctional protein with an important role in both skin and muscle biology
AJ Robin Eady, Francesco Bruno

A screening program for the early detection and prevention of oral cancer
Pietro Leocata, Antonio D'Alessandro, Maurizio D'Amario, Antonella Barone, Mario Giannoni

Microcirculation and skin aging
Antonino Di Pietro, Pietro Cazzola

The doctor-patient communication: the importance of verbal language
Elisabetta Perosino, Danilo Gonella, Stefano Fatelli

Osteoma cutis in post burn scar
Elisabetta Perosino, Eleonora Tati

Women and wrinkles
Associazione Donne Dermatologhe Italia

Periodico quadrimestrale - Spedizione in abbonamento postale
45% - art. 2 comma 20/B legge 662/96 - Milano
In caso di mancata consegna restituire al mittente che si impegna a pagare la relativa tassa.

Indexed in: EMBASE, EMNursing, Compendex, GEOBASE

ISPLAD

International-Italian Society of Plastic-Aesthetic and Oncologic Dermatology

Non sempre i problemi cutanei sono legati ai processi di crono e fotoaging, alle infezioni, alle allergie o alle forme oncologiche, talvolta possono essere effetti collaterali di terapie sistemiche importanti e inevitabili. Ad esempio anche i più recenti farmaci antitumorali, se da un lato allungano positivamente la sopravvivenza, dall'altro possono colpire la cute con eruzioni follicolari gravi, xerosi diffuse, evidenti distrofie degli annessi.
Effetti forse inevitabili, considerato che i recettori che si vogliono colpire sono presenti sia sui tessuti da distruggere che sulle cellule cutanee.
In questi casi la sofferenza del paziente si accentua e la qualità di vita peggiora ulteriormente. E come non pensare agli effetti delle chemioterapie, delle terapie immunosoppressive, delle terapie cortisoniche, e così via.
La Dermatologia Plastica deve occuparsi di questi problemi, deve impegnarsi a ricercare terapie e strumenti per lenire, migliorare e far superare questi effetti collaterali.

La Dermatologia Plastica deve, soprattutto in questi casi, servire per aiutare a migliorare la qualità di vita di chi soffre.
Anche il malato più grave, magari costretto a letto, sente la necessità di mostrarsi a chi lo circonda con un aspetto gradevole; è una forma d'istinto alla sopravvivenza, è la volontà di apparire "normale", è forse anche un modo per sentirsi più "vivo".
Per questo motivo è nato all'interno dell'ISPLAD un "Gruppo per lo studio e le terapie degli effetti collaterali cutanei da farmaci". Questo gruppo ha già cominciato ad occuparsi, collaborando con gli oncologi, delle gravi dermatiti conseguenti all'uso dei nuovi farmaci biologici utilizzati per i tumori polmonari.
Spero che presto possano nascere nei principali centri oncologici degli ambulatori di Dermatologia Plastica per poter seguire in maniera concreta e positiva tutti questi casi.
Molti dermatologi dell'ISPLAD sono già pronti a dedicarsi e ad occuparsi di questi problemi. Spero che molte aziende del farmaco e del dermocosmetico decidano di sostenere questa iniziativa che potrebbe servire molto di più che una fugace campagna pubblicitaria.
Da questo numero JPD assumerà una veste ancora più internazionale. Il Prof Pedro Jaen di Madrid (Spagna) ed il Prof Salvador Gonzalez di Boston (USA) assumeranno il ruolo di co-editors. A loro vanno i ringraziamenti di tutta la redazione e sicuramente di tutti i soci dell'ISPLAD.
La loro presenza darà ancora più lustro alla nostra rivista che in pochi numeri è diventata un importante e stimato punto di riferimento scientifico per la Dermatologia Plastica.

Skin problems are not always directly related to aging and photo-aging processes, infections, allergies, or to various oncological manifestations. Sometimes the problems can be side effects of essential and inevitable general therapies. This is true even for the most recent anti-tumoral pharmaceuticals; on the one hand, they prolong life, on the other hand, they can cause acute follicular eruptions, widespread xerosis, and noticeable adnexa dystrophy. Unfortunately, these side effects are often unavoidable, considering that the receptors one intends to destroy are simultaneously present in both the target tissues as well as in the skin cells.
In such cases, the patient's suffering increases and his quality of life ultimately deteriorates. Additionally, we must take into account the potential effects of chemotherapy, immuno-suppressive therapies, cortisonal therapies, etc.
Plastic Dermatology must deal with these problems and strive to find therapies and other means to alleviate, improve, and overcome these side effects. Its role, particularly in such cases, should be to help improve the quality of life of those who suffer. Even those who are gravely ill, perhaps even those constrained to a bed, feel the necessity to show those around him a pleasant side. It is a survival instinct, the desire to appear "normal", and maybe even a way of making oneself feel more "alive".
It is precisely for this reason that a group dedicated to the study of cutaneous side effects caused by pharmaceuticals was established within ISPLAD. This group has already begun to examine, in collaboration with oncologists, acute dermatitis resulting from the use of new biological pharmaceuticals used in the treatment of pulmonary tumors.
I hope that Plastic Dermatology departments will soon be established in the main oncological centers to follow up on these cases in a concrete and practical manner. Many dermatologists at ISPLAD are ready to dedicate themselves to dealing with these problems. I also hope that many pharmaceutical and dermo-cosmetic companies will decide to support this initiative. It would be so much more effective than the likes of a fleeting public campaign.
From this issue onwards, JPD will become more international in flavour. Prof. Pedro Jaen from Madrid (Spain) and Prof. Salvador Gonzalez from Boston (USA) will assume the role of co-editors. I would like to thank both of them on behalf of JPD's Editorial Board and all the members of ISPLAD. Their invaluable contribution will further strengthen our Journal, which has swiftly become an important and respected scientific point of reference in the field of Plastic Dermatology.

Antonino Di Pietro

ISPLAD

International-Italian Society of Plastic-Aesthetic and Oncologic Dermatology

Journal of Plastic Dermatology

Editor
Antonino Di Pietro *(Italy)*

Editor in Chief
Francesco Bruno *(Italy)*

Co-Editors
Salvador Gonzalez *(USA)*
Pedro Jaen *(Spain)*

Associate Editors
Francesco Antonaccio *(Italy)*
Mariuccia Bucci *(Italy)*
Franco Buttafarro *(Italy)*
Ornella De Pità *(Italy)*
Giulio Ferranti *(Italy)*
Andrea Giacomelli *(Italy)*
Alda Malasoma *(Italy)*
Steven Nisticò *(Italy)*
Elisabetta Perosino *(Italy)*
Andrea Romani *(Italy)*
Nerys Roberts *(UK)*

Editorial Board
Lucio Andreassi *(Italy)*
Kenneth Arndt *(USA)*
Bernd Rüdiger Balda *(Austria)*
H.S. Black *(USA)*
Günter Burg *(Switzerland)*
Michele Carruba *(Italy)*
Vincenzo De Sanctis *(Italy)*
Aldo Di Carlo *(Italy)*
Paolo Fabbri *(Italy)*
Ferdinando Ippolito *(Italy)*
Giuseppe Micali *(Italy)*
Martin Charles Jr Mihm *(USA)*
Joe Pace *(Malta)*
Lucio Pastore *(Italy)*
Gerd Plewig *(Germany)*
Robin Eady AJ *(UK)*
Abel Torres *(USA)*
Umberto Veronesi *(Italy)*

English editing
Rewadee Anujapad

SCRIPTA MANENT EDIZIONI

Direttore Responsabile *Pietro Cazzola*
Direttore Generale *Armando Mazzù*
Direttore Marketing *Antonio Di Maio*
Consulenza grafica *Piero Merlini*
Impaginazione *Clementina Pasina*

Sommario

pag. 5 **Corrective dermacosmetological camouflage: an adjunct and aid to practice of dermatology. Experience of Rome and Naples**
Rosanna Barbati, Lucia Gallo, Gabriella Calabrò

pag. 11 **Cicatrici ipertrofiche e cheloidi: esperienza clinica con silicone in gel e spray**
Gregorio Cervadoro, Elisa Cervadoro, Elisa Battistini

pag. 19 **A detergent based on hydrolysed oat protein and cocamidopropyl betaine: tolerability in patients suffering from allergic dermatitis due to contact with dimethylaminopropylamine**
Caterina Foti, Anna Conserva, Maria Luisa Pepe, Giuseppe Mascolo

pag. 25 **La regolazione non ormonale delle ghiandole sebacee. Quadri clinici di acne correlati**
Francesco Bruno

pag. 31 **Adipofilling**
Sergio Capurro

pag. 37 **Risks of facial fillers**
Koenraad L.V.M. De Boulle

pag. 41 **Aspetti medico-legali del peeling**
Valerio Cirfera

pag. 51 **Eruzione papulo-pustolosa sterile (acneiforme) in corso di terapia con inibitori del recettore dell'Epidermal Growth Factor. Un nuovo quadro clinico**
Antonino Di Pietro, Giuseppe Micali, Daniele Innocenzi, Vincenzo Bettoli, Francesco Drago, Manuela Baldari, Francesco Bruno

pag. 57 **Valutazione dell'efficacia di un preparato topico associato ad un integratore dietetico sui segni dell'invecchiamento cutaneo: studio clinico su 40 donne in premenopausa e/o menopausa**
Aurora Tedeschi, Marianna Umana, Orazia D'Agata, Federica Dall'Oglio, Beatrice Nardone, Giuseppe Micali

pag. 65 **La plectina: una proteina multifunzionale con un importante ruolo sulla cute e sui muscoli**
AJ Robin Eady, Francesco Bruno

pag. 71 **A screening program for the early detection and prevention of oral cancer**
Pietro Leocata, Antonio D'Alessandro, Maurizio D'Amario, Antonella Barone, Mario Giannoni

pag. 77 **Microcircolo e invecchiamento cutaneo**
Antonino Di Pietro, Pietro Cazzola

pag. 83 **La comunicazione medico-paziente: Il linguaggio verbale e la sua importanza nel processo trasmissione delle informazioni**
Elisabetta Perosino, Danilo Gonella, Stefano Fatelli

pag. 89 **Osteoma cutis secondario ad esiti cicatriziali da ustione**
Elisabetta Perosino, Eleonora Tati

pag. 93 **Le donne e le rughe**
Associazione Donne Dermatologhe Italia

pag. 97 **Corsi ISPLAD**

Errata corrige
pag. 99 **Trattamento topico delle cheratosi attiniche con diclofenac al 3% in gel di ialuronato al 2,5%**
Lucia Brambilla, Biancamaria Scoppio, Monica Bellinvia

Registr. Tribunale di Milano n. 102 del 14/02/2005
Scripta Manent s.n.c. Via Bassini, 41 - 20133 Milano
Tel. 0270608091/0270608060 - Fax 0270606917
E-mail: scriman@tin.it

Abbonamento annuale (3 numeri) Euro 39,00
Pagamento: conto corrente postale n. 20350682
intestato a: Edizioni Scripta Manent s.n.c.,
via Bassini 41- 20133 Milano

Stampa: Arti Grafiche Bazzi, Milano

È vietata la riproduzione totale o parziale, con qualsiasi mezzo, di articoli, illustrazioni e fotografie senza l'autorizzazione scritta dell'Editore.

L'Editore non risponde dell'opinione espressa dagli Autori degli articoli.

Ai sensi della legge 675/96 è possibile in qualsiasi momento opporsi all'invio della rivista comunicando per iscritto la propria decisione a: Edizioni Scripta Manent s.n.c. Via Bassini, 41 - 20133 Milano

Corrective dermacosmetological camouflage: an adjunct and aid to practice of dermatology. Experience of Rome and Naples

Rosanna Barbati[1]
Lucia Gallo[2]
Gabriella Calabrò[2]

Summary

Corrective dermacosmetological camouflage: an adjunct and aid to practice of dermatology. Experience of Rome and Naples

Appearance is one of the most powerful factors influencing social interactions with others. The Corrective Dermacosmetological Camouflage is a technique aiming to learn to patients the best way of hiding temporary or permanent unaesthetism. Since 2002 our Corrective Dermacosmetological Camouflage Laboratories are teaching the more suitable techniques in order to mask the cutaneous imperfections, supporting self-confidence, being complementary to the dermatological therapies and easily and daily reproduced. Several dermatological pathologies were treated: acne, eyebrow alopecia, angiomas, keloids, scars, couperose, burns outcomes, outcomes of chemical and physical treatments, atopic dermatitis, seborrhoeic dermatitis, dermatomyositis, erythema nodosum, erythrodermia, hydradenoma, solar and senilis lentigo, LES – LED, lichen planopilaris, melasma, morbus Basedow, morphoea, naevi, vascular diseases, psoriasis, rosacea, LEOPARD syndrome, scleroderma, atrophic striae, tattoos, vitiligo, xanthelasma, dark rings under the eyes. The camouflage technique depends basically on the use of a number of opaque covering non irritant, hypoallergenic creams and powders of superior duration if compared to standard cosmetics. At the laboratories of Naples and Rome 721 patients have been examined , 563 (78%) women and 158 (22%) men, aged between 7 and 82 years, vitiligo has been the most frequently treated pathology, followed by melasma and acne. Mostly they were people who had contacts with others. Results were supported by photos showing the excellent results achieved with this technique. Furthermore, an improvement in psychological problems caused by skin disease was observed in all patients.

Key words: *Corrective Dermacosmetological Camouflage, Cutaneous unaesthetisms, Psychological well-being*

Introduction

WHO claims that health is not intended any longer as a lack of disease but the "psychological and physical well-being state of the individual". It consists in a new approach to the patient, considered a "person" as a whole, not only for his pathologies and symptoms but also for his interior world made up of anxieties and desires to be seen and heard.

Today, dermatology is supposed to provide an answer to the people who consider their pathology as an identification and discrimination mark. This condition can cause psychological problems that strongly influence relationships and self-confidence. Corrective Dermacosmetological Camouflage is a technique aiming to help patients learn the best way of hiding temporary or permanent skin imperfections. The aims of corrective maquillage are: hiding cuta-

[1]Department of Dermatology, S. Eugenio Hospital, Rome
[2]Department of Systematic Pathology, Section of Dermatology, University of Naples Federico II, Naples

neous imperfections, exalting existing qualities, boosting self-confidence, being complementary to the dermatological therapies and being easily employed by the patient.
At present, modern medicine is closer to patients' needs; it is involved not only in medical therapeutic issues, but also in psychological needs, giving the possibility to overcome aesthetic problems due to disease and allowing for the best conditions of life during the development of positive effects of the treatment (1).
In this way, Corrective Dermacosmetological Camouflage Laboratories represent a step forward in dermatological research because conceived for people affected by skin-diseases.
In 2002 at the Dermatological Clinic of the University of Naples Federico II and the Dermatological Clinic of S. Eugenio Hospital of Rome, Corrective Dermacosmetological Camouflage Laboratories were activated to teach the most suitable techniques in order to disguise by means of an easily reproducible maquillage, the most frequent cutaneous imperfections such as: angiomas, naevi, vitiligo, hyperpigmentations, burning outcomes, traumatic or surgical scars, acne, rosacea, morphoea, LES, etc... This technique allows a whole coverage of skin imperfections and pigmentation alterations with a high level of satisfaction of patients and an improvement in their quality of life (2).

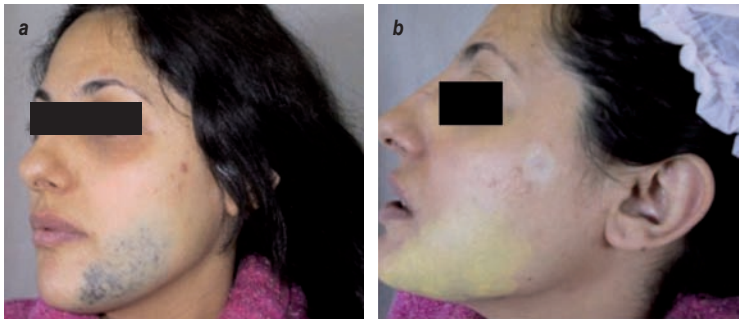

Figure 1. *Angioma in a twenty-nine years old patient. (a) Before camouflage application. (b) Application technique to have correct of colour corrector.*

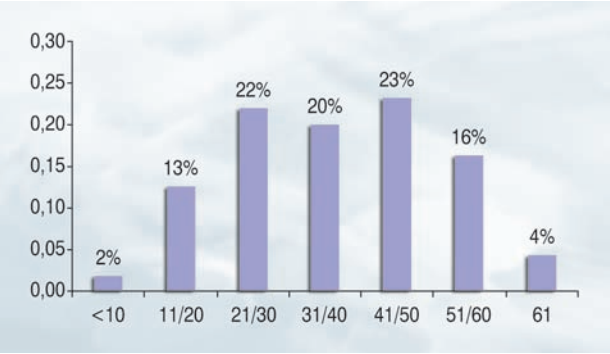

Figura 2. *Age distribution at laboratories of Naples and Rome.*

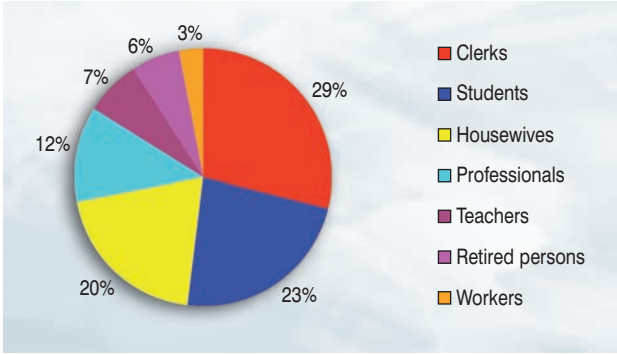

Figura 3. *Profession distribution at laboratories of Naples and Rome.*

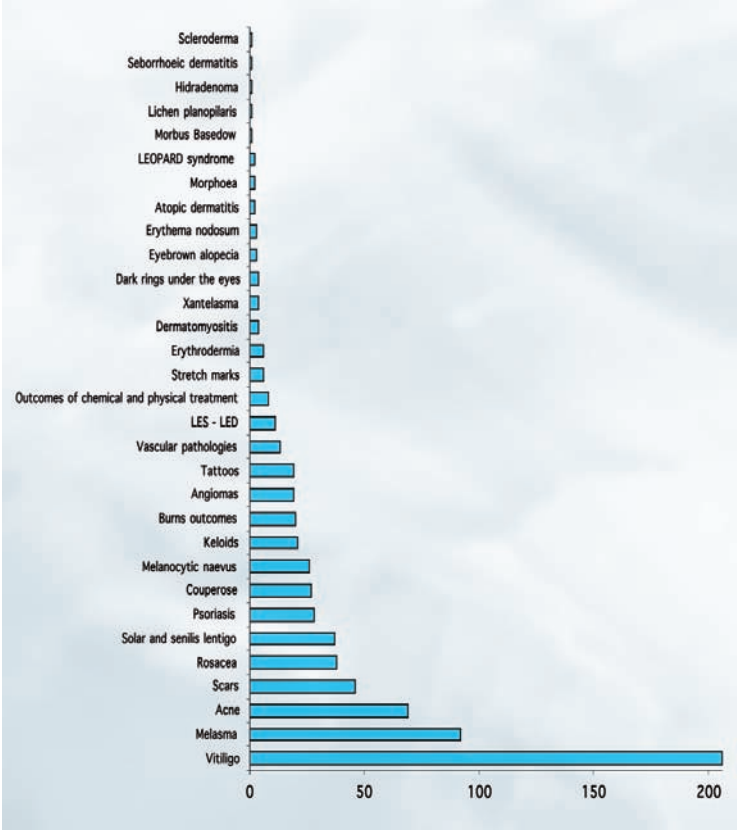

Figura 4. *Pathology distribution at laboratories of Naples and Rome.*

Materials and methods

At Corrective Dermacosmetological Camouflage Laboratories of Naples and Rome 721 patients affected by the following pathologies were treated: acne, eyebrow alopecia,

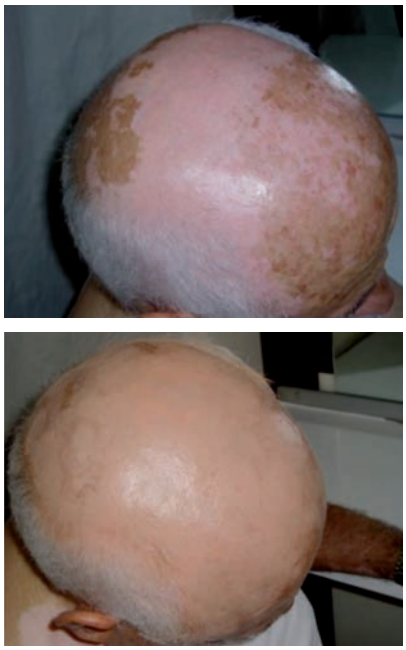

Figure 5. *Vitiligo in a sixty-one years old patient. Before and after camouflage application.*

Figure 7. *Burn outcomes in a thirteen years old patient. Before and after camouflage application.*

Figure 9. *Nevus in twenty-six years old patient. Before and after camouflage application.*

Figure 6. *Melasma in a forty-two years old patient. Before and after camouflage application.*

Figure 8. *Vitiligo in a forty years old patient. Before and after camouflage application.*

Figure 10. *Traumatic scar in a forty-two years old patient. Before and after camouflage application.*

angiomas, keloids, scars, couperose, burns outcomes, outcomes of chemical and physical treatments, atopic dermatitis, seborrhoeic dermatitis, dermatomyositis, erythema nodosum, erythrodermia, hydradenoma, solar and senilis lentigo, LES – LED, lichen planopilaris, melasma, morbus Basedow, morphoea, naevi, vascular diseases, psoriasis, rosacea, LEOPARD syndrome, scleroderma, atrophic striae, tattoos, vitiligo, xanthelasma, dark rings under the eyes. Criteria of exclusion were: infective diseases, acute dermatitis and verified hypersensitivity towards components of utilized cosmetics.

During the first session, anamnesis was carried

out and the following factors evaluated: age, sex, profession, phototype, pathology, time of outbreak of disease, familiarity, therapies in progress.
The technique is composed of 5 stages: 1) hydratation, in which a product suited to the patient's kind of skin is utilized; 2) dyschromia's neutralization, through the application of a green or yellow coloured corrector (Figure 1); 3) application of a beige coloured corrector resulting the most similar to the patient's skin colour; 4) powder application to fix make up; 5) vaporization of a jet of thermal water on treated zone to eliminate make up excess and to give a natural look.
The colour of corrector has been chosen on the basis of the Newton Chromatic Circle, according to this theory, opposite colours humble themselves. On the circle, green is opposite to red, yellow is opposite to blue. The application of a neutralizing product opposes naturally the colour of the lesion and also reduces the required quantity of opaque make-up to cover it. Therefore the neutralizator is not the same colour of the complexion we want to achieve and corrective cosmetic colours are completely different from a classic make-up. Camouflage products must accomplish the following rules: coverage, colour variety and opacity, long lasting (24 hours), being waterproof, hypoallergenic, in order to reduce allergy and irritation risks in subjects with delicate and not-integral skin. Therefore, it is preferable that they are scent-free and containing a low percentage of preservatives.
After 15 days from first camouflage session, the second one was carried out; on this time the patient is personally involved in carrying out the technique learnt during the first session.
For clinical evaluation patients were photographed before and after the treatment.

Results

At the Dermatologic Clinic of Naples and Rome, 721 patients were examined, 563 (78%) women and 158 (22%) men. The highest percentage was between 41 and 50 years old (23%) (Figure 2), 29% of these were clerks, 23% students, 20% housewives and the rest, varying in a percentage between 12% and 3% were professionals, teachers, retired persons and workers (Figure 3).
The most treated pathologies were: vitiligo (19,8%) followed by melasma (9,1%) and acne (7,6%) (Figure 4). Phototypes II and III prevailed respectively in 34% and 46% of the cases observed. There were no negative reactions against utilized products.
From photographic evaluation, clinical results may be considered excellent, with a total disguising of lesions because of a natural effect of the maquillage (Figures 5-10) (1, 2).

Conclusions

It is distant the time in which a dermatologist considered make up as an obstacle for his own work. On the contrary, Corrective Dermacosmetological Camouflage, a valuable adjunct to the dermatologist's overall practice, makes the patient feel good, improves his psychological state by increasing his trust in therapies, also if clinical improvement takes time to reach. Corrective Dermacosmetological Camouflage has an important social interest confirmed by both patients and mass media that tend to give too much importance to ideal esthetical models.
In fact personal and professional success is conditioned by appearance, expressing one's own qualities. Corrective Dermacosmetological Camouflage allows overcoming these prejudices in a non invasive way and its validity is supported by international literature. Authors as Holme SA. (3), Ongeane K. (4) e Klein M. (5) demonstrated how camouflage can influence quality of life (QOL), improving social relationships and patient psychological well-being.

References

1. Calabrò G, Barbati R Atlas of corrective Dermacosmetology. Torino: Edizioni Minerva Medica; 2006

2. Calabrò G, Barbati R. Corrective Dermacosmetology: an Italian experience. 65th American Academy of Dermatology Annual Meeting. Washington DC, 2-6 Febbraio 2007

3. Holme SA, et al. Cosmetic camouflage advice improves quality of life. Br J of Dermatol 2002; 147:946

4. Ongenae K et al. Quality of life and stigmatisation profile in a cohort of vitiligo patients and effect of the use of camouflage. Dermatology 2005; 210:279

5. Klein M et al. Analysis of quality of life in patients with a facial prosthesis. Mund Kiefer Gesichtschir 2005; 9:205

Cicatrici ipertrofiche e cheloidi: esperienza clinica con silicone in gel e spray

Gregorio Cervadoro
Elisa Cervadoro
Elisa Battistini

Summary

Hypertrophic scars and keloids: clinical experience with silicon in gel and spray

Keloids are a hyperproliferative reactions of connective tissue to a skin trauma. The mechanism by which this occurs is poorly understood and currently no successful treatment exists. Today a multi approach is preferred.
Here a clinical experience is showed by Dermatology and Venereology Specialty School, University of Pisa, on silicon gel and spray in ten patients with hypertrophic scars-keloids related both to trauma or surgery.
The lesions were different for thickness, anatomic site, skin surface, clinical phase (recent or old), speed of rise up. All lesions were treated with silicon spray for two months.

Key words: *Hypertrophic scars, Keloids, Silicon spray*

Introduzione

Le ferite sono un'evenienza quotidiana frequente, conseguenza di incidenti comuni a carico della cute (scottature, tagli, traumi, punture di insetti, iniezioni, tatuaggi, vaccinazioni, *piercing*) e di condizioni diverse (acne, foruncolosi, follicolite, varicella, herpes zoster). Talvolta seguono a situazioni più serie (interventi chirurgici, ustioni). Ne è interessata l'intera popolazione di individui sani e malati, giovani ed anziani.
Una ferita è una soluzione di continuo a carico della normale struttura di un tessuto, con perdita della sua funzione. Nel caso della cute, se il danno è profondo e comporta perdita di sostanza che interessa anche il derma, la guarigione avviene per seconda intenzione, mediante formazione di tessuto di granulazione, con produzione di collagene. Dopo la riepitelizzazione dell'area danneggiata è possibile che la produzione di collagene non si arresti, perché verosimilmente sussistono condizioni favorenti la formazione di una cicatrice ipertrofica e persino di un cheloide (1).
La guarigione di una ferita è, pertanto, sempre a rischio di evolvere verso una cicatrizzazione patologica.
La maggioranza delle persone reca almeno una cicatrice in qualche parte del corpo e questo, a volte, non rappresenta alcun problema.
Numerosi aspetti condizionano tuttavia il modo attraverso il quale si convive con una cicatrice: la sua localizzazione, l'età ed il sesso, oltre che la modalità attraverso la quale la stessa cicatrice è stata procurata. A parte l'aspetto clinico, le cicatrici possono essere esteticamente imbarazzanti e minare l'autostima; inoltre, se ipertrofiche e cheloidee, compromettono la funzionalità cutanea.
Le sequele funzionali - di gravità esponenziale - dipendono anch'esse dalla sede di insorgenza, dalla superficie cutanea interessata e dalla profondità del danno e possono essere rappresentate da ectropion, ostruzione stenosante dei dotti lacrimali, eccessiva restrizione della rima buccale, se è il blocco facciale ad essere compromesso, oppure da vere e proprie retrazioni cicatriziali deformanti a carico di arti e superfici articolari.

Scuola di Specializzazione
in Dermatologia e Venereologia
Università degli Studi di Pisa

Alla luce della complessità dei meccanismi che presiedono al processo di cicatrizzazione ed alla deposizione di collagene continuata nel tempo, quale si verifica per le cicatrici ipertrofiche e per i cheloidi, le modalità di intervento terapeutico sono diverse e dipendono da vari fattori:

- sede della cicatrice;
- localizzazione rispetto a strutture anatomiche ad alta specializzazione funzionale (mani, piedi);
- orientamento della cicatrice;
- spessore della lesione ipertrofica;
- contrattilità del tessuto neoformato.

L'approccio terapeutico - multifattoriale - può essere invasivo chirurgico, oppure farmacologico, entrambi associati o meno a trattamento di supporto (2).
Nel primo caso, la scelta si orienta tra le seguenti tecniche chirurgiche:

- tecniche escissionali (escissione fusiforme, escissione seriale);
- tecniche correttive (Plastica a Z, plastica a W);
- tecniche di abrasione epiteliale (dermoabrasione, abrasione con scalpello, *shaving*).

Per quanto riguarda il trattamento farmacologico, può essere parzialmente invasivo quando fa ricorso all'iniezione intralesionale di corticosteroidi e chemioterapici topici, inoltre si avvale di gel o spray al silicone, associati o meno a laserterapia, elastocompressione, *vacuum*terapia, terapia termale, fangoterapia, che appartengono al trattamento di supporto a lungo termine.
L'esperienza clinica descritta si riferisce ad una casistica sottoposta a trattamento medico topico mediante spray e gel a base di polisilossano e diossido di silicone e di polimeri di base a lunga catena, bio-inerti e biocompatibili (*Dermatix*™) (3).
Si tratta del primo silicone autoasciugante, in una forma farmaceutica gel o spray brevettata, approvata dalla *Food and Drug Administration*, che l'ha da tempo definita come sostanzialmente equi-attiva rispetto alle lamine di silicone.
Considerato che per il silicone non è stato tutto-

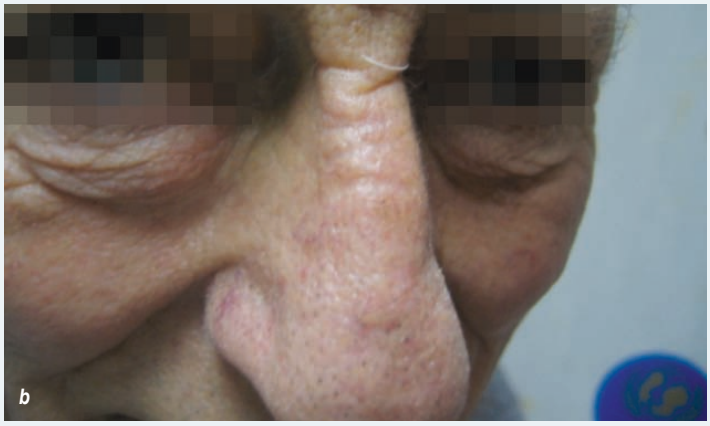

Figura 1.
a) Cheratoacantoma asportato chirurgicamente.
b) Esiti cicatriziali dopo escissione chirurgica di cheratoacantoma.
c) Esiti cicatriziali dopo un mese di trattamento con silicone gel (Dermatix™) .

Figura 2.
a) Cicatrice ipertrofico-cheloidea post-chirurgica secondaria ad asportazione di epitelioma basocellulare.

b) Esiti di cicatrice ipertrofico-cheloidea dopo un mese di terapia con silicone gel (Dermatix™) .

ra identificato un vero e proprio meccanismo di azione al quale assegnare gli effetti osservabili in clinica sulle cicatrici, sono state formulate alcune ipotesi a sostegno: lo spray di silicone non è assorbito e forma una membrana impermeabile all'acqua e parzialmente permeabile ai gas, come un ulteriore strato corneo a protezione ed idratazione della cicatrice.
L'umidità del microambiente, così preservata, rallenta l'interazione tra cheratinociti e fibroblasti, a cui segue la ridotta produzione di collagene e glicosaminoglicani nella cicatrice e riduce i livelli tissutali di interleuchina 1, mediatore pro-flogosi e pro-collagene.
La cicatrice trattata con il silicone si dimostra ammorbidita, appiattita e levigata; le alterazioni cromatiche tipiche del processo cicatriziale non sopito sono attenuate, al pari del prurito e del senso di tensione eventualmente associati.

Materiali e metodi

Dieci lesioni cicatriziali ipertrofiche, differenti per modalità di insorgenza, sede, spessore, colore ed estensione, sono state trattate mediante silicone in gel trasparente autoasciugante ed identica sostanza formulata in spray (*Dermatix™*) (4).
La scelta di utilizzare il silicone in formulazione gel e spray è stata dettata principalmente dalla praticità di applicazione, considerata la sede anatomica e la morfologia delle cicatrici (piramide nasale, guancia e coscia) che nei pazienti pervenuti alla nostra osservazione sarebbe stato arduo trattare con le lamine di silicone (5).
I pazienti sono stati trattati per due mesi con *follow-up* dopo un mese e poi dopo tre e sei mesi.
Durante la prima visita è stato fatto firmare il modulo per il consenso informato e sono state fornite tutte le informazioni sulla terapia e sulle modalità di applicazione del silicone, da seguire a domicilio. Sono state inoltre pianificate le visite di controllo.
A domicilio, i pazienti hanno applicato sulle lesioni il gel (o, nel caso, erogato lo spray) per tre volte al giorno, massaggiando bene a fine applicazione; la durata del trattamento è stata di due mesi.
Come sopra descritto, il silicone, utilizzato nella prevenzione e nel trattamento delle cicatrici ipertrofiche e cheloidee ne rappresenta la terapia di prima scelta (*gold standard*).
L'efficacia clinica è il risultato dei seguenti effetti combinati: azione elasticizzante del tessuto interessato, riduzione della quota capillare visibile, riduzione del prurito e del rossore (espressioni di infiammazione in sede di cicatrice recente), protezione della lesione da fattori esterni per "*effetto membrana*" che permette la traspirazione

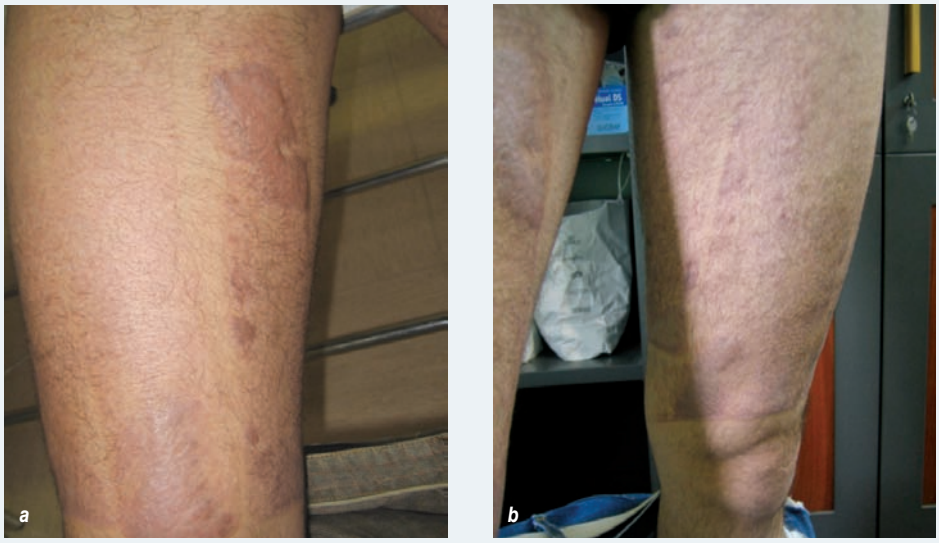

Figura 3.
a) Cicatrici ipertrofico-cheloidee della gamba sinistra prima del trattamento.

b) Cicatrici ipertrofico-cheloidee della gamba sinistra dopo un mese di terapia locale con silicone in spray (Dermatix™).

e riduce la macerazione cutanea (6). La *compliance* al trattamento è risultata ottima sia per la facilità di applicazione, sia per la maneggevolezza, che permettono al silicone gel e in spray di essere utilizzato senza effetti collaterali anche in categorie particolari di pazienti, quali i bambini.

Risultati

Al *follow-up* del primo mese le lesioni avevano già cambiato aspetto: si sono dimostrate di spessore ridotto e meno arrossate, decisamente rosee, per riduzione dell'infiam-

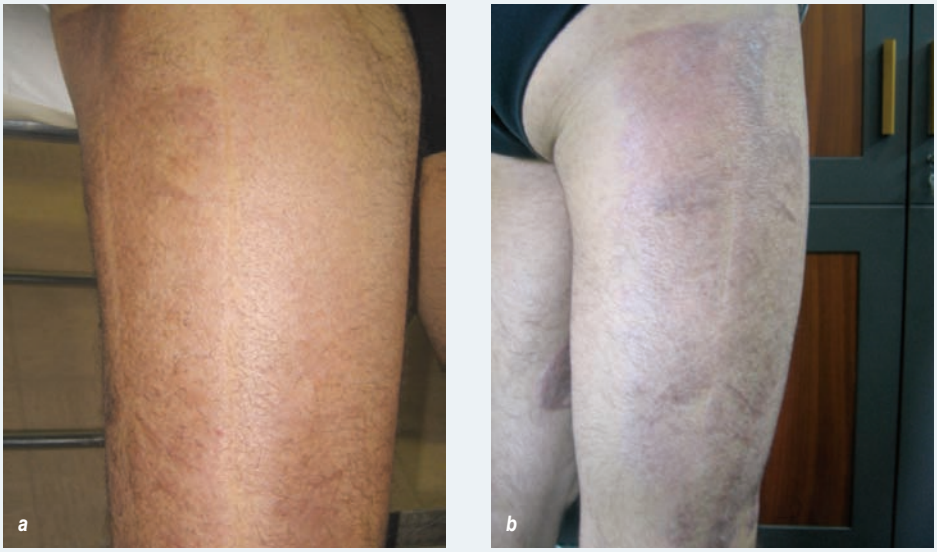

Figura 4.
a) Cicatrici ipertrofico-cheloidee della gamba destra prima del trattamento.

b) Cicatrici ipertrofico-cheloidee della gamba destra dopo un mese di terapia con silicone in spray (Dermatix™).

Figura 5. *Le immagini dimostrano il polimorfismo (spessore, morfologia e colore diversi) delle varie cicatrici.*

mazione e dell'iperemia apprezzabile all'ispezione, associata alla fitta rete capillare sottostante. Le lesioni di maggiore interesse tra quelle trattate sono state tre, a carico di tre pazienti diversi, portatori di cicatrici ipertrofico-cheloidee post-chirurgiche.

Nella Figura 1 è documentata l'evoluzione della cicatrizzazione di una ferita secondaria ad asportazione chirurgica di un cheratoacantoma della piramide nasale.

A seguito dell'escissione in anestesia locale e della rimozione dei punti di sutura dopo otto giorni, al paziente è stata consigliata la terapia domiciliare con silicone gel per tre volte al giorno.

Nella Figura 2 è dimostrato il risultato del trattamento con silicone gel di una seconda paziente, sottoposta a rimozione chirurgica di un epitelioma basocellulare in regione mascellare destra del volto: appare evidente la riduzione dell'infiammazione e della trama capillare visibile, peri-cicatriziale.

Anche alla palpazione, il cordoncino fibroso è risultato nettamente diverso, rispetto a quanto riscontrato prima del trattamento: infatti, al basale, la lesione, molto ispessita per la presenza di un cordoncino di collagene intradermico della lunghezza di circa tre centimetri, alla palpazione era di consistenza dura; dopo un mese è stata osservata la riduzione dello spessore e della consistenza della cute sopra e peri-lesionale, diventata più elastica; inoltre alla palpazione il cordoncino è stato meno duro e di lunghezza ridotta a 1,5 cm.

Un ulteriore caso clinico, paradigmatico dell'intera casistica, tra i dieci pazienti trattati è, a nostro avviso, il più interessante per le modalità di insorgenza delle cicatrici e per l'estensione dell'area interessata dalle lesioni.

Il paziente, dell'età di 30 anni, è stato sottoposto ad un intervento chirurgico presso un centro di Chirurgia Plastica del Sud Italia per donare la cute ad un nipotino di 9 anni gravemente ustionato in seguito ad un incidente domestico.

Sulle aree di espianto cutaneo sono insorte cicatrici ipertrofiche, estese a tutta la circonferenza delle cosce (Figure 3, 4).

Anche lo spessore delle lesioni cheloidee variava, dato che il prelievo di cute, eseguito mediante dermotomo, aveva interessato piani di profondità diversi, realizzando un innesto di spessore più o meno variabile (Figura 5).

Il vistoso miglioramento apprezzato dopo

trattamento con silicone spray è stato senza dubbio agevolato anche dalla presenza di numerosi annessi piliferi, dai quali ha preso avvio la riparazione tissutale per continuità dal follicolo pilo-sebaceo e la successiva riepitelizzazione.

Discussione

I risultati della nostra esperienza clinica rispecchiano, anche sotto il profilo morfologico, quanto si riscontra in letteratura riguardo al giudizio sui molteplici trattamenti delle cicatrici ipertrofiche e dei cheloidi, con particolare riguardo a quelli che dimostrano un'efficacia soddisfacente.
Questa è stata dimostrata solo per la chirurgia (escissione chirurgica delle lesioni) e per i presidi siliconici. A questo ultimo proposito, per quanto riguarda silicone gel e in spray, le lesioni cicatriziali dopo 1 - 2 mesi di trattamento hanno assunto una colorazione molto più chiara, si sono dimostrate di spessore ridotto e maggiormente elastiche. In modo del tutto sorprendente, la netta tendenza al miglioramento, sovrapponibile a tali risultati, è stata ottenuta in un paziente dopo solo una settimana di applicazione del gel. Il silicone in gel e spray si è dimostrato inoltre utile nell'alleviare prima e nel risolvere poi tutti quei sintomi correlati ad una anomala cicatrizzazione, quali prurito, bruciore, sensazione soggettiva di fastidio, in assenza di effetti collaterali apprezzabili. Nonostante siano numerosi gli studi sul processo di cicatrizzazione e sulla patogenesi delle cicatrici patologiche, i meccanismi rimangono tuttavia poco chiari e di difficile dimostrazione (6).
L'auspicio per il futuro è quello di incentivare la ricerca di base e la sperimentazione clinica, per affinare le "*armi dermoplastiche*" verso lesioni con così grande impatto dermocosmetico e per confermare su più ampie casistiche l'evidenza dei dati finora raccolti.

Bibliografia

1. Blazic TM. Defective induction of senescence during wound healing is a possible mechanism of keloid formation. Med Hypotheses 2006; 66:649

2. Mustoe T.A, Cooter R.D, Gold M.H. et al. For the International Advisory Panel on Scar Management. International Clinical Recommendations on Scar Management. Plast Reconstr Surg 2002; 110:560

3. Signorini M. et al. Cicatrici ipertrofiche e cheloidi: inquadramento clinico, prevenzione e trattamento non invasivo. 2003 DermoCosmoNews; 3 (Suppl A)

4. Dermatix™ - Istruzioni per il paziente

5. Cervadoro E, Battistini E, Cervadoro G. Brutte cicatrici: trattamento e prevenzione. Poster presentato al IV Congresso Nazionale A.D.M.G. - Isola Capo Rizzuto, 2004

6. De Giorni V, Sestini S, Lotti T. Terapia delle cicatrici cutanee ipertrofiche e cheloidee: nuovi concetti. Il Dermatologo 2006; 28:1

A detergent based on hydrolysed oat protein and cocamidopropyl betaine: tolerability in patients suffering from allergic dermatitis due to contact with dimethylaminopropylamine

Caterina Foti[1]
Anna Conserva[1]
Maria Luisa Pepe[1]
Giuseppe Mascolo[2]

Summary

A detergent based on hydrolysed oat protein and cocamidopropyl betaine: tolerability in patients suffering from allergic dermatitis due to contact with dimethylamino-propylamine

The components of cleansers that most commonly cause allergic contact dermatitis are amphoteric surfactants, especially cocamidopropyl betaine (CAPB), that belong to the betaine family. It is not CAPB however that causes the allergic reaction. In its pure form it does not sensitise the skin, but an impurity that remains in the finished product to varying degrees, i.e. dimethylaminopropylamine (DMAPA), has on the other hand, a marked capacity to do just that.
The aim of this study is to assess the tolerability of a cleanser containing purified CAPB with insignificant concentrations of DMAPA on a group of 10 patients suffering from allergic dermatitis due to contact with DMAPA. The study results confirmed what had already been reported in the literature, i.e. that products containing purified CAPB are safe for use on patients that are allergic to DMAPA. In conclusion, given the cleansing properties of the purified form of CAPB as well as the lack of skin irritation and sensitivity it causes, cleansers containing this purified substance can be considered safe for use on both healthy skin and skin affected by dermatitis.

Key words: *Cocamidopropyl betaine, Contact dermatitis, Cleansers (soaps and detergents), Dimethylaminopropylamine*

Introduction

Cleansing of the skin is essential for removing water-soluble dirt from residues left by make-up and sweat, liposoluble dirt from sebum, surface layer lipids and residues from cosmetics, smog and insoluble dirt. For delicate cleansing, it is essential to use products that do not contain irritants and/or sensitising agents that can set off allergic contact dermatitis (ACD). The components in cleansers that most commonly cause ACD can be split into non-ionic and ionic surfactants. The latter can then be split into cationic, anionic and amtopheric surfactants; it is the amtopherics (1, 2) that most often cause the onset of ACD. Within this subgroup, the most frequently "guilty" allergen is cocamidopropyl betaine (CAPB) that belongs to the betaine family (3). This substance is present in many personal cleansing products including shampoos, bath foams, liquid soaps, masks, shaving products, toothpastes, intimate hygiene products and solutions for cleaning contact lenses. Various studies have shown that it is an impurity that remains in varying quantities in the finished product that causes the allergic

[1]Dermatology Department, Department of Internal Medicine, Immunology and Infectious Diseases, University of Bari.
[2]Water Research Institute, CNR, Bari

reaction with CAPB. This impurity known as dimethylaminopropylamine (DMAPA) has a marked capacity for sensitising the skin. The purified CAPB on the other hand has no allergic effects (4, 5).

Aim of the study

The aim of this study is to assess the tolerability of a cleanser (based on hydrolysed oat protein) containing purified CAPB on a group of 10 patients suffering from ACD caused by DMAPA.

Materials and methods

a) Chemical analysis

The concentration of DMAPA in the cleanser tested was measured by analysing three commercially available samples belonging to the differing batches.

Analysis was carried out using the same procedure as in our previous study (6).

b) Patients

The study ran from September 2005 to May 2006 and involved a group of 13 patients of whom 5 were male and 8 female. Ages ranged from 26 to 54 (average age 40). These patients had been previously tested with the SIDAPA standard series (Società Italiana di Dermatologia Allergologica, Professionale, Ambientale or Italian Society of Allergological, Environmental and Occupational Dermatology) integrated with DMAPA at 1% in water and CAPB at 1% in water and had resulted positive to DMAPA.

On enrolment to the study, personal information and case history details were taken and recorded on a special chart followed by a thorough assessment in relation to any past or present skin diseases.

Each patient was given a prevention chart regarding DMAPA and a quantity of the cleanser being tested. They were advised to only use this cleanser initially (for the first week of the study) to wash the underarm and genital areas. It could later be used for the whole body. The patients were fully informed about the study methodology and protocol procedures and gave their written consent.

During the study, the patients were treated with neither antihistamine nor local and/or general corticosteroid therapies. All patients were assessed at 0, 15, 30, 45 and 60 days from the start of the study and underwent complete objective examinations. Particular attention was paid to the underarm and genital areas. The presence or appearance during the study of erythema, shedding of the skin, vesiculation or discharge whether mild, moderate, severe or without lesions was noted on each patient's chart.

Results

a) Results of chemical analysis

The concentration of DMAPA in the three samples used was below the detectable limit (<0.5 ppm).

b) Results of the study

Of the 13 patients enrolled, 10 completed the study.

Patch test results are as follows:

- 13 patients (100%) showed positive to DMAPA;
- all the patients (100%) showed negative to CAPB;
- 3 patients (30%) showed positive to nickel sulphate.

On enrolment, the patients presented resolved stage ACD (3 out of 13 patients) or had no current skin lesions (10 out of 13 patients). The skin sites involved, related to case histories or resolved stage dermatitis, were located on the face (6 cases), on the underarm area (4 cases), the genital area (5 cases) and the scalp (1 case). The 3 patients with resolved stage dermatitis had the following skin involvement: One was affected on the face and the underarm area; one was only affected in the underarm area and one was affected on the face and genital area. On all the patients, including the 10 that completed the study, assessments carried out at 0, 15, 30, 45 and 60 days from the start of the study, no worsening of dermatitis was observed at the sites that had been previously involved. Patients that had presented resolved stage skin manifestations on enrolment were completely cured of dermatitis. During subsequent examinations, none of the patients showed any appearance of skin lesions and these results remained unchanged until the study ended.

Discussion

The substance CAPB is present in many personal cleansing products including shampoos, bath foams, liquid soaps, masks, shaving products, toothpastes, intimate hygiene products and solutions for cleaning contact lenses.

Its high price is explained by characteristics that include its good cleansing properties, its effectiveness at making foam, high atoxicity, biodegradability and the gentle antimicrobial action of the cationic group.

Although CAPB is only present in "*rinse-off*" products i.e. products that are only in contact with the skin for a short spell, in recent years there have been countless reports of ACD caused by this substance. CAPB is obtained from the reaction between a long-chain fatty acid from coconut oil and dimethylaminopropylamine (DMAPA); the amidoamine, that is a product of the reaction, is subsequently made react with sodium monochloroacetate to lead to the creation of CAPB. Varied amounts of the reagents used to synthesise CAPB remain in the finished product.

Previous studies have shown that all patients with contact allergy to the commercial form of CAPB at 1% in water (FIRMA, Florence, Italy) resulted allergic to DMAPA at 1% in water (7). This data led to the suggestion that positive reactions to commercial CAPB were in fact caused by small quantities of DMAPA in it. Subsequent chemical-analytical tests showed that DMAPA was in fact present not just in commercially available products containing CAPB in various amounts (unpublished data), but also in apthenic preparations of CAPB (5) and that the latter, in completely purified form (purified of DMAPA), had no sensitising effect (6, 8).

DMAPA has a high capacity for sensitising the skin.

Patients allergic to DMAPA generally present eczematous dermatitis on the eyelids, skin folds and around the genital area. The skin lesions can sometimes affect the scalp where the eczema manifests with persistent shedding of the skin or on the face where they are erythematous/skin shedding in nature or leave a discharge.

Between 1994 and 2002, DMAPA was responsible for ACD in 3.4% of cases detected after studying 13,642 patients that were tested for eczematous dermatitis at the allergology day hospital of the Dermatology Clinic of Bari Polyclinic (unpublished data).

Over the last 4 years, the percentage of sensitivity to DMAPA has decreases to 1.2% (88 patients). This figure comes from tests on 7,300 patients with eczematous dermatitis.

This decrease in sensitivity to DMAPA can be associated with the use in more recent times of commercially available products that are better purified and contain less DMAPA.

The absence of allergic reactions to CAPB is associated with the fact that commercially available allergenic too no longer contain this impurity.

The presence of DMAPA in finished CAPB can be prevented by increasing the amount of monochloracetic acid and by carefully monitoring pH levels during betaine reactions (9).

The study has provided data about the tolerability of the cleanser in question, a product containing CAPB in insignificant quantities of DMAPA (as shown by the chemical analysis), in patients suffering from ACD due to the latter. An important point worth underlining is that no signs of ACD relapse were observed in the patients enrolled in the study.

All the patients that used the cleanser were satisfied with its foam-making properties and its lack of "*aggressiveness*".

It should be remembered that the cleansing properties, effectiveness at making foam, atoxicity, biodegradability and gentle antimicrobial action are not often found in products of the same category.

The study results confirm what has already been reported in the literature, i.e. that products containing purified CAPB do not cause sensitising of the skin (8); furthermore, if we consider the highly effective cleansing properties of CAPB, not to mention the lack of a sensitising effect of the same molecule in purified form, cleansers containing CAPB can be used successfully by both healthy persons and dermatitis sufferers.

References

1. *Foti C, Mastrandrea V, Conserva A, Bonamonte D, Rigano L, Angelini G. Dermatite da contatto da detergenti. Annali Italiani di Dermatologia Allergologica Clinica e Sperimentale 2003; 57:1*

2. *Dooms-Goossens A, Blockeel I. Allergic contact dermatitis and photoallergic contact dermatitis due to soaps and detergents. Clin Dermatol 1996; 14:67*

3. Nicander I, Aberg P, Ollmar S. The use of different concentration of betaine as a reducing irritation agent in soaps monitored visually and non- invasively. Skin Research and Technology 2003; 9:43

4. Angelini G, Rigano L, Foti C, Vena GA, Grandolfo M. Contact allergy to impurities in surfactants: amount, chemical structure and carrier effect in reactions to 3-dimethylaminopropylamine. Contact Dermatitis 1996; 34:248

5. Hervella M, Yanguas JI, Iglesias ME, Larrea M, Ros C, Gallego M. Contact allergy to 3-dimethylaminopropylamine and cocamidopropyl betaine. Actas Dermosifiliogr 2006; 97:189

6. Foti C, Bonamonte D, Mascolo G, Corcelli A, Lobasso S, Rigano L, Angelini G. The role of 3-dimethylaminopropylamine and amidoamine in contact allergy to cocamidopropylbetaine. Contact Dermatitis 2003; 48:194

7. Angelini G, Foti C, Rigano L, Vena GA. 3 Dimethylaminopropylamine: a key substance in contact allergy to cocamidopropylbetaine? Contact Dermatitis 1995; 32:96

8. Angelini G, Rigano L, Foti C, Rossi P, Vena GA. Pure cocamidopropylbetaine is not the allergen in patients with positive reactions to commercial cocamidopropylbetaine. Contact Dermatitis 1996; 35:252

9. Uphues G. Chemistry of amphoteric surfactants. Fett/Lipid 1998; 100:490

La regolazione non ormonale delle ghiandole sebacee. Quadri clinici di acne correlati

Francesco Bruno

Summary

No hormonal factors influencing sebum secretion. Correlated clinical features of acne

During the last years, the research on sebum production has been involved in endocrine control. Nevertheless there are other very important factors influencing the activity of sebaceous gland. Namely nervous system, sweating, temperature (humidity - UV Irradiation), food, genetic factors, age.
Acne and seborrheic dermatitis are considered psychosomatic disorders as well, but there is not scientific evidence that sebaceous glands are under neural control.
The nerve fibers surround the follicle, but do not reach into the gland.
Therefore for some scientists the neural control of sebum production could be considered a common belief.
The oiliness in stressed persons is depending on increased sweating and not on increased sebum secretion.
Then the unctuousness is only an optical effect.

Key words: *Sebum production, Sebaceous glands, Sweating*

Negli ultimi anni, gli studi sulla secrezione sebacea, sono stati incentrati prevalentemente sulla patogenesi endocrina. Sono stati però trascurati altri fattori, non ormonali, che rivestono un ruolo assai importante nel controllo e nella regolazione della funzionalità delle ghiandole sebacee.
Negli ultimi trent'anni, i sistemi ed i parametri che verranno trattati hanno subito fra i dermatologi dei ciclici entusiasmi, caduti oggi nel dimenticatoio.
Essi conservano un carattere di attualità, ma meriterebbero una maggiore attenzione da parte dei ricercatori che si occupano di acne e di dermatosi derivanti da un difetto delle ghiandole sebacee.
Le regolazioni non endocrine delle ghiandole sebacee sono rappresentate da:

- sistema nervoso;
- sudorazione;
- clima (temperatura, ultravioletti);
- alimentazione;
- fattori genetici;
- età.

Sistema nervoso – psiche

È noto a tutti che la seborrea aumenta sotto stress psicofisico.
L'ipotesi di acne intesa come malattia somatopsichica è stata sempre più trascurata, ponendo invece, sempre più, l'accento sulla genesi psicosomatica.
Da tutti gli studi sull'innervazione del follicolo e della sua fisiologia, condotti principalmente da Archibald e Schuster, è stato dimostrato che la ghiandola sebacea non è regolata dal sistema nervoso. Che la seborrea venga in alcun modo influenzata da fattori nervosi o psichici è, ahimè, un luogo comune, privo di qualsiasi fondamento scientifico (1).
Già nel 1973, si dimostrò che la secrezione del sebo non era minimamente controllata dal sistema nervoso.
È pur vero che una rete di piccole fibre nervose circondano il follicolo pilifero, ma non giungono ad innervare la ghiandola sebacea.

Dermatologo, Palermo

Mediatori come l'atropina e l'acetilcolina non hanno alcun effetto sull'attività della ghiandola sebacea. Al contrario, è stata provata l'innervazione di alcune particolari ghiandole sebacee, come quelle del Meibomio delle palpebre, o delle ghiandole dell'olfatto di alcuni roditori. Ma queste sono solo delle eccezioni.
Nella pratica, gli oftalmologi sanno bene come l'insorgenza del calazio (granuloma delle ghiandole del Meibomio), sia più frequente in pazienti molto stressati.
Sono stati descritti casi di seborrea localizzata, in aree nella quali si era verificato un danno ai nervi per trauma, tumori o infezioni.
Un'eccessiva untuosità ed un aumento dei comedoni, possono essere altresì visti dopo denervazione di branche periferiche del nervo facciale. Questi fenomeni sono evidentemente dovuti ad un effetto indiretto, per un decremento dell'afflusso ematico (2).

Effetto della sudorazione

Sudorazione e secrezione sebacea hanno funzioni indipendenti. È solo l'aspetto dell'untuosità che è aumentata dalla sudorazione (Figura 1).
La tanto predicata "seborrea da stress" è solo un mero effetto visivo, non attribuibile ad un vero aumento della secrezione sebacea.
La sudorazione fa sì che la pelle appaia più grassa, provocando difficoltà nella valutazione del reale grado di untuosità.

Figura 1.
L'aumento dell'untuosità sotto stress non sembra dovuto ad un reale incremento della seborrea, ma ad un effetto ottico provocato da un aumento della sudorazione.

Effetto della temperatura

Anche su questo parametro, illustri ricercatori come *Cunliffe* e *Burton* smentiscono la credenza secondo la quale, in estate, la seborrea subisca una diminuzione rispetto alla stagione invernale.
All'Università di Liegi, presso il Dipartimento di Dermopatologia, è stata studiata la variazione

Figura 2.
Acne tropicalis.
(per gentile concessione del Prof. Gerd Plewig)

Figura 3.
Acne da iperalimentazione per via endovenosa. (per gentile concessione del Prof. Gerd Plewig)

Figura 4.
Acne neonatorum e dermatite seborroica in un bambino di tre mesi. Presenti numerosi comedoni.

della secrezione sebacea in rapporto alla temperatura ambientale. È stata utilizzata la tecnica del Sebutape che ha dimostrato un aumento del rilascio del sebo, senza un incremento del numero dei follicoli sebacei attivi.
Le variazioni della temperatura corporea influenzano la velocità di secrezione sebacea di circa il 10% per ogni grado centigrado. Tuttavia, poiché queste trasformazioni avvengono nello spazio di tempo di circa 90 minuti, l'effetto avviene principalmente sul sebo preformato nel serbatoio follicolare.
La secrezione sebacea segue un ritmo circadiano: è più alto durante le prime ore di sonno, e aumenta nei mesi estivi. Ciò dovrebbe essere dovuto al fatto che la maggiore temperatura cutanea comporta una minore viscosità del sebo (3, 4).

Umidità

Il clima caldo-umido può avere, in certi casi, una grossa influenza sul funzionamento delle ghiandole sebacee. L'acne tropicalis è un esempio emblematico.
È un quadro clinico drammatico. *Plewig* e *Kligman* lo definiscono: "*l'acne conglobata moltiplicata per tre….*". Insorge solo in paesi tropicali ad elevato tasso di umidità (95-100%). Le osservazioni più significative vennero fatte su soldati americani durante la guerra del Vietnam (5, 6) (Figura 2).

Ultravioletti

Le radiazioni ultraviolette aumentano le dimensioni della ghiandola sebacea negli animali e forse nell'uomo. Questo spiegherebbe un aumento della loro funzionalità ed una maggiore comparsa di comedoni durante il periodo estivo. L'esempio clinico più conosciuto è l'Acne aestivalis, viene anche chiamata "Mallorca acne" perché descritta per la prima volta nel 1972 dal dermatologo svedese Hjorth in suoi connazionali che tornavano in patria con questo quadro di acne, dopo una vacanza estiva a Palma di Mallorca (7).

Dieta

Nonostante ci siano dei tentativi di alcuni autori di "rispolverare" un ruolo dell'alimentazione nell'acne, si sa per certo che la dieta non ha alcuna influenza sull'attività sebacea.
Per ottenere una riduzione del 40% della secrezione sebacea, sarebbe necessaria una deprivazione calorica totale. L'eccessiva assunzione di grassi, di cioccolato, di insaccati, di fritti, non aumenta la secrezione sebacea; ed il colesterolo ed i trigliceridi sierici non hanno alcun effetto sui sebociti (8).
L'eruzione acneiforme conseguente a prolungata alimentazione ipercalorica endovena è un fenomeno molto raro, la cui genesi rimane ancora oscura (9) (Figura 3).

Fattori genetici

Il fenomeno della familiarità nell'acne vulgaris, nell'acne conglobata e nell'acne inversa indica una predisposizione genetica. Questo potrebbe essere parzialmente spiegato da un controllo genetico della produzione sebacea.
La possibilità di una componente genetica, coinvolta nel controllo delle ghiandole sebacee, è suffragata dal fatto che genitori seborroici hanno figli seborroici. Questo è anche supportato da studi di *Walton* e *Cunliffe*: gemelli monovulari avevano una uguale velocità nella secrezione di sebo; la stessa cosa non avviene in gemelli biovulari. L'indagine della composizione del sebo derivato dalle cere esterificate nei gemelli, suggerisce che almeno la proporzione degli acidi grassi può essere sotto controllo genetico (10).

Età

L'attività delle ghiandole sebacee è legata all'età. Nei neonati la produzione di sebo è simile a quella dei giovani adulti.
La Figura 4 mostra un piccolo paziente di tre mesi che presenta un acne neonatorum ed una dermatite seborroica, a dimostrazione che anche nei neonati può esistere un disordine delle ghiandole sebacee.
Vi è una significativa differenza nella secrezione di sebo fra femmine e maschi nella loro prima settimana di vita.
La velocità della secrezione è simile nei due sessi, diminuendo costantemente dal secondo mese, sino alla fine del primo anno di vita. Questo indica che gli stimoli androgenici sono attivi ancor prima della nascita.
Il principale candidato è il DHEA i cui livelli sono 10-15 volte più elevati alla nascita, in ambedue i sessi, paragonato agli altri androgeni.
La secrezione sebacea aumenta marcatamente alla pubertà con i più alti livelli nei pazienti affetti da acne. Durante l'età adulta il sebo gradualmente diminuisce e, nelle donne, soprattutto dopo la menopausa.
I soggetti molto anziani presentano livelli di lipidi cutanei di superficie comparabili alla composizione degli acidi grassi dei neonati (11-13).

Conclusioni

Nella patogenesi dell'acne, il controllo operato dagli ormoni riveste un ruolo certamente importante. Ma esistono altri fattori e parametri come il sistema nervoso, i fattori genetici, l'età, il clima, che devono essere valutati con maggiore attenzione. Il loro ruolo ed i meccanismi che regolano il loro complesso funzionamento andrebbe meglio approfondito nella ricerca.

Bibliografia

1. *Archibald A, Shuster S. A non- endocrine control of sebum secretion. Arch Dermatol Forsch 1973; 246:175*

2. *Burton JL, Cunliffe WJ, Saunders IG, Shuster S. The effect of facial nerve paresis on sebum secretion. Br J Dermatol 1971; 84:135*

3. *Cunliffe WJ, Burton JL, Shuster S. The effect of local temperature variations on the sebum excretion rate. Br J Dermatol 1970; 83:650*

4. *Piérard-Franchimont C, Piérard GE, Kligman AM. Seasonal modulation of sebum excretion. Dermatologica 1990; 181:21*

5. *Lamberg, SI. The course of acne vulgaris in military personnel stationed in Southeast Asia. Cutis 1971; 7:655*

6. *Novy FG. A severe form of acne developing in the tropics. Arch Derm Siphyl (Chicago) 1949; 60:206*

7. *Hjorth N, Sjolin KE, SylvestB, Thomsen K. Acne aestivalis - Mallorca acne. Acta Derm Venereol (Stockh) 1972; 52:61*

8. *Fulton JE, Plewig G, Kligman AM. Effect of chocolate on acne vulgaris. JAMA 1970; 210:2071*

9. *Schlappner O.L.A., Schelley, W.B. Ruberg RL, Dudrick SJ. Acute papulopustular acne associated with prolonged intravenous hyperalimentation J Am Med Ass 1972; 219, 877*

10. *Walton S, Wyatt EH, Cunliffe WJ. Genetic control of sebum excretion and acne - a twin study. Br J Dermatol 1988; 118:393*

11. *Agache P, Blanc D, Barrand C, Laurent R. Sebum levels during the first year of life. Br J Dermatol 1980; 103:643*

12. *Jacobsen E, Billings JK, Franz RA, Kinney CK, Stewart ME, Dowining DT. Age-related changes in sebaceous wax ester secretion rates in men and women. J Invest Dermatol 1985; 85:483*

13. *Nazzaro-Porro M, Passi S, Boniforti L, Belsito F. Effects of aging on fatty acids in skin surface lipids. J Invest Dermatol 1979; 73:112*

Adipofilling

Sergio Capurro

Summary

Lipofilling

We describe a simple method of mechanically fragmenting aspirated or surgically removed adipose tissue in order to obtain "filler" consisting of adipose cells and connective material. This "biological filler" can be injected in order to correct both deep and extremely superficial volume deficits. The results of the procedures carried out appear to be stable over time. Thanks to the standardized granulometry of the fat mechanically treated by means of a small kitchen whisk, this technique (Adipofilling) lends itself to research into the survival of fat grafts, supplementation aimed at improving grafting of the cells injected and methods of cell selection.

Key words: *Lipofilling, Lipostruttura, Adipofilling*

Introduzione

Il trasferimento di lobuli di tessuto adiposo autologo ottenuto per liposuzione è comunemente chiamato lipofilling. In questi ultimi anni il lipofilling è stato utilizzato in aree localizzate, per correggere le mancanze di volume derivate da cause primarie e secondarie.

Recentemente le osservazioni relative all'elevato numero di cellule staminali contenute nello stroma connettivale del tessuto adiposo hanno indotto molti autori a sperimentare il lipofilling per migliorare ed accelerare i processi di cicatrizzazione cutanea.

Le procedure proposte consistono nella liposuzione con cannule di piccole dimensioni, nella centrifugazione a 3000 giri, nell'iniezione con una micro-cannula di piccole quantità di lobuli adiposi, distribuiti in numerose sedi separate (1, 2), nella preparazione del tessuto lobulare con una garza o un colino, per separare il tessuto da innestare dai liquidi residui, sangue e soluzione anestetica. Sono state proposte anche numerose supplementazioni per modulare la lipolisi nella fase immediatamente successiva all'impianto dei lobuli: insulina (3), beta bloccanti (4) e siero autologo (5).

L'innesto di lobuli di tessuto adiposo non è versatile come l'iniezione di un filler commerciale sottocutaneo. La struttura "lobulare" dell'innesto rende difficile una distribuzione uniforme specie se molto superficiale. La sopravvivenza del tessuto iniettato non è inoltre riproducibile perché influenzata da numerosi fattori. Dal nostro punto di vista il più evidente è la dimensioni dei lobuli adiposi, seguono gli altri fattori: la vascolarizzazione dell'area ricevente, l'età, le modalità di aspirazione, la preparazione dei lobuli, le dimensioni degli adipociti, le abitudini come il fumo e l'alcool e l'assunzione di farmaci. I lobuli di tessuto adiposo, specie se di eccessive dimensioni, sono soggetti a necrosi e a calcificazioni e questo comporta la perdita del risultato iniziale e limita l'uso del lipofilling nelle procedure di aumento di volume delle mammelle. I rischi di alterazioni tattili e visive causate da iniezioni superficiali o in quantità eccessiva sono noti. Questi effetti derivano dalla difficoltà di nutrizione dei lobuli di grasso, per le loro grandi dimensioni. Per ovviare a questo inconveniente si eseguono ripetuti movimenti con la siringa per innestare piccole quantità di tessuto adiposo in numerosi tunnel realizzati con una micro-cannula nell'area ricevente.

Naturalmente questa manovra è piuttosto traumatica.

Per ovviare a questi inconvenienti e per consentire l'utilizzo del tessuto adiposo come un filler permanente versatile e poco traumatico, abbiamo messo a punto una semplice procedura tramite la quale i lobuli che derivano dalla liposuzione o i frammenti ottenuti dal tessuto adiposo asportato durante una addominoplastica possono essere dissociati in singoli adipociti e micro-frammenti di tessuto connettivale inietta-

Capurro Research Group, Genova

Figura 1.
Preparazione del lipoaspirato.

bili come un filler, con un ago da iniezione del 18 G o di diametro inferiore.

Valutazione della quantità da innestare

Come nel tradizionale lipofilling l'area donatrice e l'area ricevente sono marcate con una penna dermografica. Per gli aumenti volumetrici è necessario tenere presente che il volume totale di adipociti e materiale connettivale prelevato deve essere tre volte superiore a quello valutato per eseguire la correzione.

Anestesia e aspirazione del lessuto adiposo

L'anestesia è effettuata con una soluzione di *Klain* modificata (la soluzione fisiologica è sostituita con la soluzione di *Ringer* lattato). I lobuli di tessuto adiposo sono aspirati con una una siringa da 60 ml e con una cannula di 3, 4 o 5 mm. Queste cannule di maggior diametro sono da preferirsi rispetto alle cannule di 2 mm perché più il diametro è largo, minor tessuto aspirato è danneggiato dallo sfregamento della cannula. La forma cilindrica infatti, da un punto di vista geometrico, rappresenta la minima superficie di contatto con il massimo volume.
Il tessuto lobulare aspirato è successivamente lavato in un contenitore di vetro con *Ringer* lattato. La soluzione di lavaggio è ripetutamente aspirata con una siringa e sostituita fino a raggiungere la trasparenza. Il lavaggio rimuove il sangue e la lidocaina che potenzialmente inibisce il trasporto di glucosio e la crescita degli adipociti nei terreni di cultura (6). Adipociti e materiale connettivale possono essere ottenuti anche da frammenti di tessuto sottocutaneo prelevati chirurgicamente dal lembo asportato durante una addominoplastica.

Dal tessuto adiposo aspirato agli adipociti e ai microframmenti connettivali

Aspirata la quantità di tessuto adiposo lobulare necessaria per la correzione (minimo 20 ml), eseguito il lavaggio e l'eliminazione del



Figura 2.
Dai lobuli di tessuto adiposo (in alto) agli adipociti e ai microframmenti connettivali (in basso).

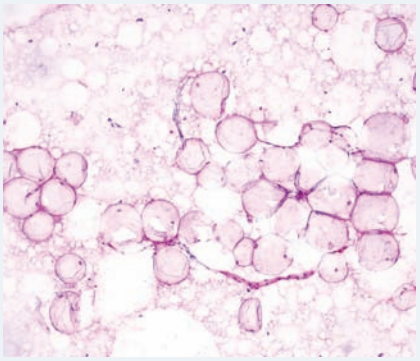

Figura 3.
Striscio di adipofilling. Adipociti e frammenti di tessuto connettivo con frammenti di vasi di piccolo calibro. Ematossilina & Eosina, ingrandimento 10 x.

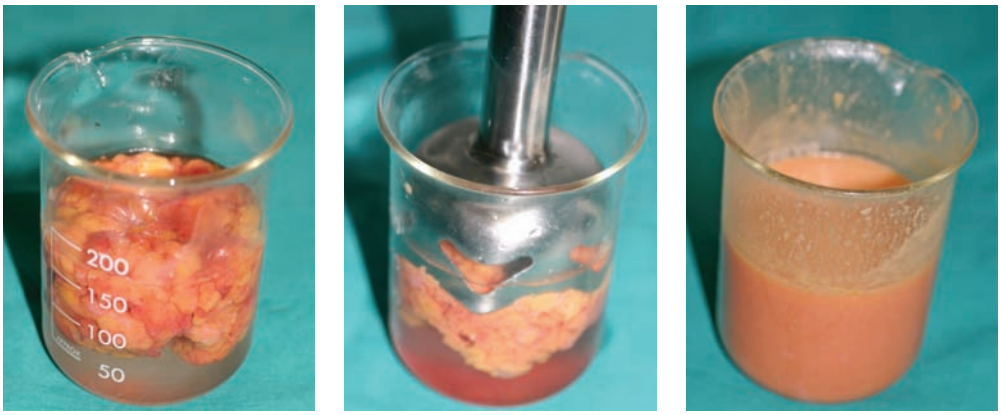

Figura 4. *Preparazione degli adipociti e del materiale connettivale da frammenti di tessuto sottocutaneo ottenuti da una addominoplastica.*

liquido di lavaggio sopradescritto si dispone una quantità massima di 100 ml di lipoaspirato in una arbanella di pirex di 250 ml, avente un diametro di 6,5 cm. Nell'arbanella si aggiungono circa 50 ml di *Ringer* lattato. La procedura per trasformare i lobuli in adipociti e materiale connettivale consiste in 4 o 5 passaggi (alto/basso) eseguiti con un minipimmer da cucina (*Philips Essence*) il cui terminale è sterilizzabile in autoclave (Figura 1). Il filo delle lame del terminale deve essere valutato dopo 25 sterilizzazioni; in caso di perdita del taglio le lame devono essere affilate o il terminale sostituito.

Le cellule adipose ed il materiale connettivale così ottenuto (Figure 2, 3) è versato in due o più siringhe da 20 ml in cui è stato precedentemente estratto il pistone e tappata l'apertura anteriore con un tappo di plastica sterilizzabile (*Tip guard*™, *Scanlan International*, US). Le siringhe, riempite fino all'orlo, sono centrifugate a bassa velocità, 300 G per 3 minuti. Velocità più elevate non sono necessarie e potrebbero danneggiare la componente adipocitaria del tessuto frammentato. Dopo la centrifugazione si scarica il liquido che si è raccolto nella porzione anteriore della siringa asportando il tappo di plastica. Eliminata la componente liquida estratta dalla centrifugazione, si tappa con un dito l'apertura della siringa e si inserisce per alcuni millimetri lo stantuffo della siringa che si capovolge. Si aspetta che il materiale scenda a contatto dello stantuffo e si elimina l'aria. Completata la procedura il volume del tessuto adiposo aspirato si riduce di circa la metà perché i lobuli di grasso sono stati frantumati in cellule adipose e materiale connettivale ed occupano meno spazio. La lavorazione causa una minima rottura cellulare come è dimostrato dalla scarsa quantità di olio sulla superficie della siringa dopo la centrifugazione. Nei pazienti più giovani l'olio è pressocché assente.

Dal tessuto sottocutaneo dell'addominoplastica agli adipociti e ai micro frammenti connettivali

Adipociti e materiale connettivale idonei all'adipofilling possono derivare anche dal tessuto sottocutaneo ottenuto dalla losanga asportata durante una addominoplastica. In questo caso il tessuto sottocutaneo deve essere tagliato in piccoli pezzi prima di utilizzare il minipimmer (Figura 4). I 4 o 5 passaggi di questo strumento utilizzati per ottenere un materiale idoneo con il lipoaspirato, devono essere, in questo intervento, triplicati.

Adipofilling

Dopo che gli adipociti ed il materiale connettivale sono stati centrifugati a bassa velocità e i liquidi di lavaggio sono stati rimossi, il tessuto adiposo, trasformato in un filler, è pronto per essere iniettato in piccole o grandi quantità. In questa fase, se lo si desidera, è possibile aggiungere un'eventuale supplementazione. Quando sono iniettate grandi quantità si utilizza una siringa da 20 ml ed una cannula di 2 mm di diametro; quando sono iniettati piccoli volumi, un raccordo metallico trasferisce il materiale in siringhe più piccole, da 2,5 o da 1 ml. L'iniezione, superficiale o profonda è effettuata con un ago 18 G o inferiore. Durante l'iniezione l'ago deve essere sempre in movimento per

evitare iniezioni intravenose. Il dolore dovuto all'iniezione può essere ridotto con una sedazione e con un'anestesia locale eseguita nel punto di ingresso dell'ago. Il tessuto sottocutaneo non deve essere infiltrato. In alternativa la procedura può essere eseguita in anestesia generale.
Il decorso post-operatorio appare buono e le ecchimosi modeste. Nel primo mese post-operatorio è necessario che il paziente mantenga una dieta ipercalorica ed iperproteica. L'adipofilling può essere utilizzato per numerosi scopi: per correggere le asimmetrie delle mammelle (Figura 5), per aumentarne il volume; per migliorare l'aspetto delle protesi mammarie (Figura 6); per eliminare la sensazione tattile determinata dal bordo della protesi (Figura 7); per rimpiazzare la perdita di tessuto sottocutaneo; per migliorare le cicatrici cutanee e la cute affetta da esiti di acne; per aumentare il vermiglio (Figura 8); per migliorare il cosiddetto codice a barre delle labbra; per correggere i deficit volumetrici del volto (Figure 9 e 10); dopo la blefaroplastica, per donare un'apparenza più giovane all'area orbitaria.
L'adipofilling è anche da noi utilizzato per ringiovanire la cute del naso; per ottenere un aspetto più naturale dopo la rinoplastica e per correggere, in casi selezionati, le rinoplastiche secondarie (Figura 11); l'adipofilling utilizzato dopo o contemporaneamente il *face lifting* sospensivo elastico corregge le asimmetrie preesistenti e migliora il risultato del *lifting*. Il contenuto stromale di cellule staminali ne giustifica l'utilizzo per il trattamento delle ulcere e delle radiodermiti.

Risultati

Dal 2003 abbiamo operato 55 pazienti ambulatoriali. Nei primi pazienti trattati, circa il 20%, abbiamo sottostimato la quantità di tessuto necessario per la correzione e siamo riintervenuti dopo sei mesi o un anno per ottenere l'effetto desiderato. Nessun paziente ha avuto un terzo intervento. In generale l'adipofilling ci ha permesso di ottenere risultati eccellenti pur con le variabili determinate dall'età, dalle condizioni metaboliche, dalle abitudini come il fumo e l'assunzione di alcolici e dai trattamenti farmacologici. Dopo l'iniziale edema, i liquidi sono assorbiti dall'organismo e la cellula adiposa appare ridotta di volume per lo shock del tra-

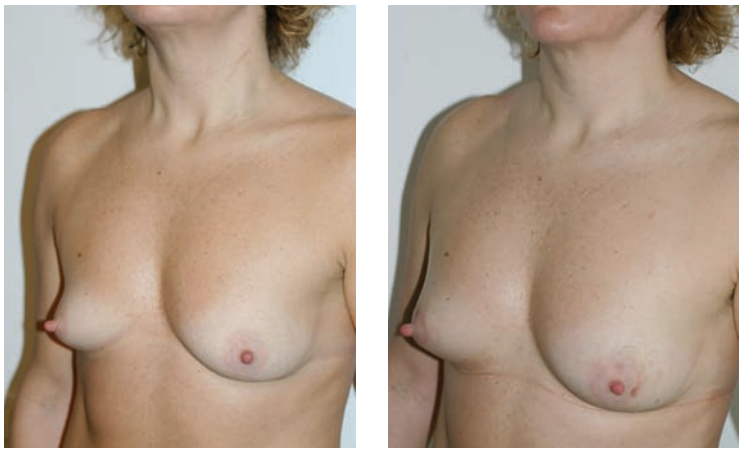

Figura 5. *Asimmetria mammaria. Adipofilling di 220 ml nella mammella destra e 75 ml nella sinistra. Risultato dopo un anno.*

Figura 6. *Mastoplastica additiva. Correzione con adipofilling del polo superiore della mammella di sinistra.*

Figura 7. *Mastoplastica additiva. Correzione con adipofilling delle alterazioni tattili a livello del margine inferiore e mediale della protesi.*

Figura 8.
Adipofilling del vermiglio. Risultato dopo sei mesi.

Figura 9. *Adipofilling del volto. Risultato dopo il secondo adipofilling. Sono stati iniettati complessivamente 85 ml.*

Figura 10. *Adipofilling del volto. Sono stati iniettati 90 ml. Risultato stabile dopo un anno.*

sferimento. Dopo circa un mese si manifesta un ripristino dei volumi che risulta essere permanente nel tempo. L'ecografia effettuata ogni sei mesi dopo adipofilling nelle regioni mammarie ha confermato il mantenimento del volume. Le mammografie effettuate dopo due anni dall'adipofilling non hanno rivelato calcificazioni o altri segni di pregresso intervento. Le mammelle si sono mantenute morbide al tatto, senza artefatti. L'iniezione di cellule adipose e materiale connettivale in aree dove la cute è estremamente sottile, come nelle regioni palpebrali e l'iniezione nel vermiglio, non hanno mai causato alterazioni tattili o visive.

Discussione

Questa semplice tecnica che abbiamo chiamato "*adipofilling*" apre la possibilità di utilizzare il tessuto adiposo come un "*filler biologico*" permanente, sottocutaneo o profondo. Le cellule ed il materiale connettivale ottenuto con la frammentazione possono essere iniettati con un ago, con un trauma minimo. La distribuzione del materiale iniettato è ottimale e non

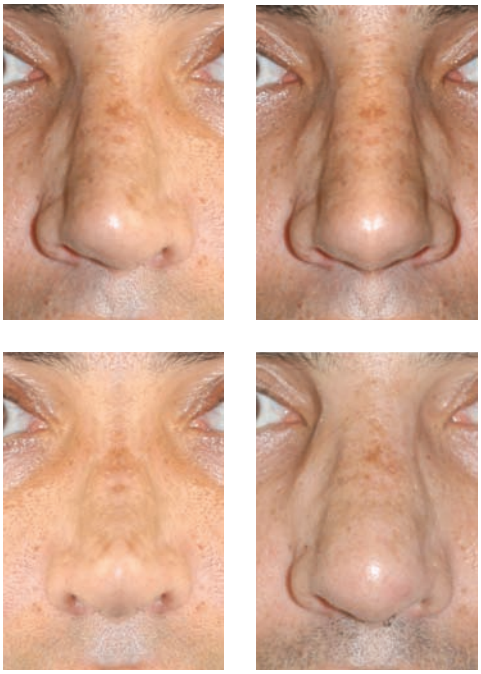

Figura 11. *(In alto a sinistra) Esiti di rinoplastica. (In alto a destra) Naso ricostruito con Adobe Photoshop utilizzando la metà destra; l'immagine è stata duplicata e ruotata orizzontalmente. (In basso a sinistra) Naso ricostruito con Adobe Photoshop utilizzando la metà sinistra. (In basso a destra) risultato dopo adipofilling.*

richiede ripetuti movimenti della siringa. Non ci sono alterazioni tattili anche se il materiale è iniettato molto superficialmente. Notevoli quantità di materiale possono essere iniettate senza complicanze per la possibilità di distribuire e modellare l'innesto. Non si producono calcificazioni. Le cellule isolate sembrano avere più elevate possibilità di sopravvivenza rispetto ai lobuli di tessuto adiposo. Gli adipociti estratti con la liposuzione infatti possono essere considerati come cellule altamente vitali, come è suggerito dalla loro capacità di trasportare glucosio in condizioni basali e sotto stimolo insulinico (7-9). La standardizzazione granulometrica che si realizza con la frammentazione rappresenta un interessante punto di partenza per le ricerche sulla sopravvivenza, sulle supplementazioni e sull'utilizzo delle cellule staminali, contenute in elevato numero nello stroma del tessuto adiposo.

Oltre ai vantaggi già citati, è necessario tenere presente che l'importanza di questo filler biologico è determinata anche dall'estrema leggerezza e trasparenza del materiale.

Le possibili complicanze dell'adipofilling derivano dal maggior rischio di iniezione intravasale, che si evita aspirando o mantenendo l'ago in movimento durante l'iniezione.

L'adipofilling sembra essere promettente negli aumenti volumetrici del seno, dei glutei e in tutte le perdite di tessuto sottocutaneo. Sul volto questa tecnica, oltre a restaurare i volumi, consente di ristabilire la simmetria e di realizzare un sottile e completo strato di cellule adipose e materiale connettivale sotto il derma per ringiovanire l'aspetto e migliorare le caratteristiche della cute. Interessanti le possibilità dell'adipofilling nella regione nasale per correggere, senza interventi complessi, gli artefatti chirurgici esiti di rinoplastica (Figura 11).

Oggi, con la nostra esperienza clinica, consideriamo l'adipofilling una tecnica sicura e versatile, ma soprattutto un valido punto di partenza per le necessarie ulteriori sperimentazioni indirizzate a rispondere alle numerose domande ancora senza risposta, in questo tipo di interventi.

Ringraziamenti

Ringrazio *Alberto Cavalchini* per i preziosi consigli.

Bibliografia

1. Coleman SR. Facial recontouring with lipostructure. Clin Plast Surg 1997; 24:347

2. Coleman SR. Structural fat grafts: the ideal filler? Clin Plast Surg 2001; 28:111

3. Yuksel E, Weinfeld AB, Cleek R et al. Increased free fat-graft survival with the long-term, local delivery of insulin, insulin-like growth factor-I, and basic fibroblast growth factor by PLGA/PEG microspheres. Plast Reconstr Surg 2000; 105:1712

4. Ayhan M, Senen D, Adanalii G, Gorgu M, et al. Use of beta-blockers for increasing survival of free fat grafts. Aesth Plast Surg 2001; 25:338

5. Capurro S., Cavalchini A.: A simple technique for bloodless surgery. Plast Reconstr Surg 2005; 115:965

6. Moore JH, Kolaczynski JW, Morales LM, et al. Viability of fat obtained by syringe suction lipotomy: Effect of local anesthesia with lidocaine. Aesth Plast Surg 1995; 19:335

7. Bastard JP, Cuevas J, Cohen S, Jardel C, et al. Percutaneous adipose tissue biopsy by mini-liposuction for metabolic studies. J Parenteral Enteral Nutr 1994; 18:466

8. Kashiwagi A. Verso MA, Andrews J, el al: In vitro insulin resistance of human adipocytes isolated from subjects with non-insulin-dependent diabetes mellitus. J Clin Invest 1983; 72:1246

9. Foley JE, Kashiwagi A, Verso MA, et al. Improvement in in vitro insulin action after one month of insulin therapy in obese non-insulin-dependent diabetics. J Clin Invest 1983; 72:1901

Presented at the 65th Annual meeting of the American Academy of Dermatology, Washington 2007

Risks of facial fillers

Koenraad L.V.M. De Boulle

Summary

Risks of facial fillers

A number of fillers have been launched in Europe in the past with absent or very scarce seriously conducted studies or with non or sub reporting of serious adverse events. In the majority of European countries no stringent obligation exists for companies or physicians to report adverse events. Complications are classically subdivided in procedure-related and product-related problems. We collected in our clinic, Aalst Dermatology Group, in Aalst, Belgium, over a period of 8 years from August 1998 to September 2006 a total series of 132 medium to long-term complications: nodules, hypersensitivity, glassy translucent aspect, hyper pigmentation, granuloma, lipoatrophy, persistent erythema, implant visibility, migration and infection. The most embarrassing complication is granuloma. The locations most prone to granuloma development are: lips, nasolabial lines, marionette lines and frontal area.

Key words: *Facial fillers, Complications, Granuloma*

Introduction

"Only if you use pure saline as dermal filler you will never encounter any problem" Although?

The multitude and ever faster appearing of new compounds intended for dermal augmentation on the European and to a lesser and more gradual extend on the American market is overwhelming. It is practically impossible for practitioners to get acquainted with all of them. So insufficient experience will account for a great deal of problems, and, combined with the lack of well conducted or long-term studies unexpected problems are revealed.

A strict regulation and reporting on fillers as in the US with FDA regulations does not exist in Europe yet. In Europe fillers are ciassified as "*medical device*" and not as "*drug*", which account for a completely different economic, health care and legal frame. A so called "*CE mark*" for a specific product is an obligation before marketing, but does not prove that neither efficacy nor adverse events have been the subject of extensive studies with this compound.

A number of fillers have been launched in Europe in the past with absent or very scarce seriously conducted studies or with non or sub reporting of serious adverse events. Physicians, and specifically dermatologists, are for long aware of these unfortunate and dangerous situations and are demanding more clinical studies and follow-up data before the compounds are widely available to practitioners.

In a majority of European countries no stringent obligation exists for companies or physicians to report adverse events. Noteworthy and commendable organisations and groups (like VIGIPIL in France) start collecting information on adverse effects with fillers and report these to national and European authorities, companies and other physicians.

Complications

Complications are classically subdivided in procedure-related and product related problems. In this presentation the starting point is the symptom, regardless of the product: how to recognize, how to deal with it and how to avoid it. Specific products may be especially prone to develop certain complications.

Director of Aalst Dermatology Clinic, Belgium

An extensive list of possible complications with fillers:

- Abscess formation
- Acneiform eruption
- Angioneurotic edema
- Auto immune disease
- Beading
- Bruising
- Cellulitis
- Clumping
- Cyst formation
- Ecchymosis
- Embolism
- Erythema
- Extrusion
- Glassy translucent aspect
- Granuloma formation
- Hematoma
- Herpes flare up
- Hyperpigmentation
- Hypersensitivity reaction
- Hypertrophic scar formation
- Induration
- Infection
- Lipoatrophy
- Lumping
- Migration
- Milia
- Mobility impairment
- Necrosis
- Nodule formation
- Overcorrection
- Pain
- Palpability
- Panniculitis
- Partial vision loss
- Pigmentary changes
- Pruritus
- Short duration of action
- Stinging
- Swelling intermittent
- Swelling permanent
- Systemic symptoms: fever, arthralgia
- Thermoplastic changes
- Urticaria

We collected in our clinic, *Aalst Dermatology Group*, in Aalst, Belgium, over a period of 8 years from August 1998 to September 2006 a total series of 132 medium to long-term complications: nodules, hypersensitivity, glassy translucent aspect, hyper pigmentation, granuloma, lipoatrophy, persistent erythema, implant visibility, migration and infection.

The most embarrassing complication is granuloma. Granuloma can be defined as a chronic inflammatory defence reaction against a foreign body. The precise mechanism why granuloma formation occurs in selected patient and with selected compounds is not yet understood. Trauma and infectious processes may play an eliciting or maintaining role. The locations most prone to granuloma development are: lips, nasolabial lines, marionette lines and frontal area. Of paramount importance is the difference between a (n) (implant) nodule and a granuloma. An implant nodule appears early, does not have a cellular reaction and is not surrounded by giant cells. Surgery or aspiration is the treatment of choice here.

A granuloma is completely different. This is a late reaction (ranging from 3/6 months to 10 years!) after implantation. Granuloma has most of the time a reddish bluish clinical aspect and upon histology giant cells are always present. Cystic, edematous and sclerosing types of granuloma are discerned. This complication is most of the time very difficult to treat. Possible options: intralesional steroids (triamcinolone acetonide and betamethasone dipropionate), intralesional steroids in combination with 5 fluorouracil (betamethasone dipropionate 1 to 3 parts mixed with 5-fluorouracil 50 mg/cc 9 to 7 parts in 0.05 cc aliquots), oral corticosteroids (e.g. methylprednisolone 32 mg OD, oral prednisone 20 to 40 mg OD), oral minocycline 100 mg BID, allopurinol 100 mg TID, topical ascomycin and tacrolimus, topical imiquimod, bleomycin intralesional and cyclosporine. Sometimes surgical removal of the total implant and granulomatous reaction is the only remaining solution.

We have been treating patients in our clinic who developed granuloma after they have been implanted: acrylates (acrylates plus bovine collagen or hyaluronan), fluid silicone of different viscosity, polyacrylamides, and poly lactic acid (Figures 1-3).

A specific worrying situation is present when patients develop a clinical granulomatous reaction and are not aware of what has been injected or have over the years been injected with different products and cannot (or do not want to) recall the specific nature of them.

An interesting diagnostic tool to discern the compound responsible for the granulomatous reaction is offered by a specific histological step by step approach from *Lachapelle* and *Tennstedt*.

Figure 1. *Acrylates plus bovine collagen granuloma.*

Figure 2. *Acrylate hydrogel granuloma.*

Figure 3. *Poly lactic acid granuloma.*

A sequential staining with specific agents: alcian blue, toluidine blue, Giemsa, PAS, mucicarmin combined with presence/absence of polarization and the specific form of particles permit the determining of the specific eliciting compound(s). This has implications on different levels: the therapeutic approach, prediction on duration of the adverse effect, legal, consequences...

Glassy translucent aspect of the implant can occur with all hyaluronans and is most often provoked by a too superficial positioning of the product. Puncturing and removal of the product is the option of choice.

Long lasting erythema occurs with a variety of compounds and can be treated by vascular lasers or intense pulsed light or concealed with cover creams until spontaneous resolution (may take 6 to 12 months).

Hyperpigmentation, often of linear character and ranging from greyish to bluish and brownish, occurs sometimes in conjunction with a previous glassy transparent aspect. The mechanism why it occurs is unknown and a uniform effective treatment is not known.

We have encountered lipoatrophy after implantation of polyoxyethylene/propylene and poly lactic acid. Our suggestion is to wait until the situation has stabilized and afterwards filling with lipotransfer or non permanent biodegradable compounds like hyaluronan or collagen (bovine, human or porcine).

Immediate visibility of the implant can be massaged away, later occurring linearly or lump like raised implants (due to too superficial positioning or to underlying muscle activity) must be addressed surgically (shaving) or with hyaluronidase in case of hyaluronan implants.

References

De Boulle K. Management of complications after implantation of fillers. J Cosmet Dermatol 2004; 3:2

Bui P, Pons-Guiraud A, Kuffer R, Plantier F, Nicolau P. Slowly absorbable and non absorbable injectable products. Ann Chir Plast Esthet 2004; 49:486. French.

Lemperle G. Treatment options for dermal filler complicafions. Aesthetic Surg J 2006; 26:356

Aspetti medico-legali del peeling

Valerio Cirfera

Summary

Medical-legal aspects of peeling

The optimal outcome of peeling is conditioned by numerous factors, the most important of which are represented by a correct relationship between doctor and patient, by an accurate information on the programmed operation and on the means to carry it out, by an appropriate professional conduct, by a similar result to that promised in the informed consent and by a punctual collaboration of the patient. The implications of legal interest can derive from the default of one of these moments, that, if they are faced with due care, they constitute the inevitable element of a professional performance of quality.

Key words: *Legal dermatology, Peeling, Side effects, Responsibility*

Introduzione e finalità del lavoro

L'interesse per i trattamenti ed interventi estetici in medicina e chirurgia è divenuto ragguardevole negli ultimi anni a causa essenzialmente dell'aumentata sensibilità individuale e sociale verso l'aspetto esteriore della persona; nell'ambito di tali prestazioni professionali, i peeling chimici rappresentano metodiche ambulatoriali a finalità clinico-estetiche tra le più richieste ed eseguite (1). Esse apparentemente non pongono particolari difficoltà operative; di fatto, l'analisi approfondita della tematica dimostra che l'effettuazione di qualsiasi peeling, anche con sostanze considerate sufficientemente sicure, non sempre è di facile approccio, può essere impegnativa (Figura 1), talvolta può nascondere delle insidie ed essere gravata da rischi e danno alla persona, fonte potenziale di incresciose contestazioni fino a veri e propri contenziosi, purtroppo in crescita negli ultimi anni (2). Lo scopo del lavoro è lo studio dei principali aspetti medico-legali correlati al peeling, la cui conoscenza è prerogativa imprescindibile di prevenzione degli eventi dannosi, a tutela non solo della salute del paziente, ma anche della professionalità del medico. Lo stesso codice di deontologia medica, all'art. 14 dell'ultima recente edizione, prevede la conoscenza e la segnalazione degli errori medici come dovere primario del sanitario, affinché sia possibile realizzare interventi correttivi e tutelare così la sicurezza dei pazienti (3).

Aspetti medico-legali

Gli aspetti medico-legali vengono riferiti agli atti sanitari potenzialmente forieri di prevedibile "*danno ingiusto*" alla persona per errori professionali individuali o d'equipe. La tipologia di errore nei peeling non interessa, per ovvie ragioni, un sistema di collaborazione tra

Figura 1. *Peeling con T.C.A.*

Specialista in Dermatologia, Copertino (Le)
Dipartimento di Prevenzione ASL Le/01
U. O. di Medicina Legale, Sede di Copertino (Le)

operatori, eccezion fatta per i casi più complessi in cui è necessaria un'intesa professionale, qualora si applicano sulla cute sostanze che possono essere tossiche e aggressive come il fenolo, per cui è richiesta la sedazione del paziente, il suo monitoraggio dal punto di vista cardiologico, respiratorio e l'assistenza dal punto di vista infermieristico. Il rischio medico-legale correlato al peeling è in linea di massima proporzionale al grado di complessità e rischiosità dell'intervento stesso e inversamente proporzionale all'adeguata condotta professionale, per cui può essere definito come la probabilità che si verifichi un danno alla persona secondario ad una condotta operativa sbagliata e/o contraria alle regole della buona pratica clinica. Esso deve essere differenziato dal rischio clinico essenziale o primitivo, non imputabile al medico, ricorrente per l'incidenza di fattori intrinseci all'intervento stesso, tra cui il potere aggressivo della sostanza impiegata, variabile da caso a caso e il livello di profondità da essa raggiunto nella cute. I rischi possono interessare anche i peeling superficiali; un esempio classico è dato dal peeling all'acido glicolico al 70%, che nonostante venga spesso presentato, dai mass media e da alcuni sanitari, come un trattamento abbastanza semplice ed esente da eventi avversi, in realtà così non è, in quanto la penetrazione dell'acido nella cute, per vari fattori, può avvenire in maniera disomogenea, imprevedibile e in tempi difficilmente standardizzabili, nonostante l'osservanza della massima cautela da parte dell'operatore. In base all'esperienza personale, la maggiore quota di contenziosi per peeling superficiali riguarda proprio i peeling a base di acido glicolico, mentre per quelli medi o medio-profondi il primo posto è assunto dai peeling effettuati con acido tricloro-acetico (T.C.A.) a concentrazioni superiori al 35%. L'Adeguata Condotta Professionale riassume in sè i tre momenti principali dell'attività sanitaria, ossia la corretta informazione, prevista per deontologia e costante giurisprudenza anche recente (4), l'appropriata esecuzione della prestazione professionale ai sensi del 2° comma dell'art. 1176 c.c. (5) e il conseguimento di un certo risultato, che diviene obbligo per il medico sé preventivamente promesso e pattuito con certezza.

1. Informazione

Costituisce il **primo obbligo** per il sanitario, atto medico esso stesso e momento indispensabile per validare il successivo consenso all'effettuazione del peeling, evenienza condizionata dalla piena comprensione da parte del paziente del contenuto informativo ricevuto dal sanitario (6). In ottemperanza alle indicazioni di massima espresse ripetutamente dalla Cassazione negli ultimi anni (7), il contenuto dell'informazione nei peeling concerne la natura professionale della prestazione, le sue finalità cliniche o clinico-estetiche, la sua portata, nonché le modalità dell'intervento nelle sue varie fasi e sedute, i tempi e i modi di applicazione delle varie sostanze e l'impiego dei vari materiali o mezzi disponibili (8), descrivendone tipo, qualità e standardizzazione (9). Un cenno particolare merita la definizione di portata e natura del peeling, per le notevoli implicazioni pratiche di pertinenza medico-giuridica e medico-assicurativa, spesso misconosciute. Il concetto di **portata** di una prestazione professionale ricorre continuamente in dottrina e giurisprudenza ed è riferibile alla difficoltà e complessità tecnico-operativa di una metodica, nonché al grado di invasività ed estensione anatomo-funzionale del trattamento o intervento proposto; nella pratica quotidiana tale concetto è di fondamentale importanza ai fini della limitazione della responsabilità medica secondo quanto previsto dall'art. 2236 del codice civile che così recita: *"Se la prestazione implica la soluzione di problemi tecnici di speciale difficoltà, il prestatore d'opera non risponde dei danni, se non in caso di dolo o colpa grave"*. Riguardo al peeling, la presunta "facilità" della metodica o meglio delle metodiche può giustificare l'immediata conseguenza giuridica dell'inescusabilità di qualsiasi errore il medico compia, anche di minima entità. In realtà lo scrivente, in accordo con diversi autori esperti della materia (10-12), è

Figura 2.
Applicazione di acido glicolico su dermatite seborroica in fase attiva.

critico su tale giudizio, essendo le metodiche molteplici, poliedriche, plurifasiche, diversamente articolate, talune invasive e permeate da un certo margine di rischio che è considerato dalla giurisprudenza come elemento indiretto di difficoltà della prestazione (13); si pensi al peeling eseguito con T.C.A. dal 35 al 50% e con fenolo o ai peeling composti, combinati e potenziati; oltretutto gli effetti dell'interazione sostanza-cute non sempre sono ben prevedibili, la standardizzazione e la ripetibilità delle procedure talvolta non è univoca per l'esistenza di diversi protocolli operativi; è poi sufficientemente nota la diversità della reattività biologica dei pazienti e, infine, il loro differente grado di collaborazione o aderenza al piano di follow-up. Altro punto cardine è informare il paziente sulla **natura** professionale del peeling, parametro conoscitivo indispensabile per l'esatta applicazione della tutela assicurativa in ambito civile, natura che può essere puramente estetica, medico-terapeutica, medico-estetica, medico-chirurgica; al riguardo le compagnie assicurative, in linea generale, considerano i trattamenti peeling come metodiche chirurgiche, mentre a tutti gli esperti è noto che in tale inquadramento non rientrano, di certo, i peeling superficiali, che sono interventi medici e non chirurgici.

Infine, nell'ambito del processo comunicativo, particolare ragguaglio deve essere fornito e notevole attenzione prestata al rapporto **rischio/beneficio**, specie se trattasi di peeling richiesto per motivi esclusivamente estetici, in quanto il paziente deve essere messo nelle condizioni ottimali di operare le giuste scelte rispetto alle sue aspettative di miglioramento dell'aspetto fisico, che si ripercuota favorevolmente sulla sua vita di relazione e lavorativa (14). L'obbligo dell'informazione sui rischi correlati all'applicazione dei caustici è riferita a quelli comunemente noti e frequenti e anche a quelli meno comuni, ma non agli inconvenienti al limite del fortuito, al fine di evitare di impressionare inutilmente il paziente ed inibire le sue libere decisioni. Devono essere poi prospettati gli **effettivi risultati conseguibili**, variabili da caso a caso e la possibilità di ottenerli ugualmente attraverso altri interventi; quindi è giusto informare sui vantaggi della metodica, ma anche sui suoi limiti (12). Il medico, oltretutto, non può promettere ciò che non può ottenere. Far credere al paziente che un peeling all'acido glicolico possa far scomparire una ruga rappresenta una falsa comunicazione che può avere delle conseguenze giuridicamente apprezzabili (1), quali l'inadempimento e la risoluzione contrattuale dell'accordo medico-paziente, con eventuale restituzione della parcella professionale e l'eventuale richiesta di risarcimento danni. Una volta che il medico ha erudito più che sufficientemente il suo paziente sulla metodica è necessario che acquisisca il consenso ad essa, non necessariamente in forma scritta, essendo sufficiente quella verbale; tuttavia è consigliabile la prima forma di espressione nei casi di peeling medio-profondi, prevedibilmente rischiosi, insidiosi e invasivi, oltre che utile ai fini probatori in caso di contestazioni, per la dimostrazione che l'informazione è stata adeguatamente effettuata in relazione alle capacità recettivo-cognitive del paziente e il consenso è stato richiesto e ottenuto. Del resto, un'informazione ben condotta e un consenso pienamente libero contribuiscono a definire il livello di qualità della prestazione professionale, rendendo ottimale il rapporto medico-paziente e tutelando la professione del primo e la salute del secondo.

2. Prestazione Professionale

Il **secondo obbligo** del medico nei confronti del suo assistito è l'espletamento di una prestazione professionalmente valida e diligente attraverso il compimento di tutti quegli atti ritenuti idonei e necessari al raggiungimento del fine perseguito dal paziente (15). Prima di esaminare nel merito gli aspetti medico-legali ricorrenti nelle tre fasi di svolgimento del peeling, si farà un cenno sull'abuso di professione, ricorrenza non infrequente in tale ambito professionale.

Esercizio abusivo di professione

È bene distinguere il ruolo giuridico delle diverse figure professionali che possono eseguire un peeling. Il peeling per definizione, eccezion fatta per i trattamenti molto superficiali, è una metodica curativa di esclusiva pertinenza del medico, preferibilmente esperto in problemi cutanei. Di conseguenza, a tutti i soggetti non abilitati all'esercizio della professione medica che eseguono la metodica può essere addebitato il reato di esercizio abusivo di professione, perseguibile per legge in base all'art. 348 del codice penale (16). Si riporta un caso di grave effetto indesiderato derivante dall'applicazione, da parte di una figura professionale non medica, di acido glicolico al 50% su dermatite seborroica in fase attiva (Figura 2).

Profili di responsabilità operativa

L'addebito di responsabilità per le figure professionali abilitate può, invece, ricorrere solo in caso di errore colpevole (sbaglio) del sanitario, originato da una condotta operativa caratterizzata da malpractice inescusabile, ossia da condotta imperita e permeata da inesperienza, negligente per disattenzione e mancanza di impegno, incauta e imprudente per difetto di valutazione e ponderazione del caso specifico e, infine, da violazione delle regole statuite dallo stato dell'arte consolidato e validato dalla comunità scientifica (17). L'errore imputabile alla condotta del sanitario può essere causa di danno alla persona, giuridicamente definito ***"ingiusto"*** proprio perché si concretizza ingiustamente il pregiudizio della salute, che è un bene di rango costituzionale e quindi tutelato. Le cause dell'errore insistono, nella maggior parte dei casi, in un comportamento colposo, giudicato tale se l'evento dannoso che ne consegue non è voluto dall'operatore, ma prevedibile ed evitabile con la messa in atto delle opportune precauzioni e degli utili accorgimenti preventivi; la colpa si concretizza nell'omissione di tali comportamenti. Il limite per giudicare colposa o meno una condotta è rappresentato dalla prevedibilità. Ad esempio, è sufficientemente noto che contemporanei trattamenti generali e/o locali irritanti o dermatiti in atto o da poco guarite, predispongano la cute a risposte esagerate, ad aggravamento e riacutizzazioni delle stesse qualora si applichi una qualsiasi sostanza esfoliante, specie se aggressiva. Possono essere riportate innumerevoli ulteriori esemplificazioni di evenienze rischiose prevedibili, ma ci limitiamo solo ad alcune, come il rischio di reazioni allergiche alla resorcina, per fortuna rare, e all'acido salicilico, ai disturbi irritativi rino-congiuntivali in corso di peeling con piruvico, da evitare soprattutto in soggetti affetti da poliposi e ostruzione nasale e congiuntiviti croniche; riportiamo la prevedibile tossicità potenziale del fenolo, che controindica il trattamento nei cardiopneumopatici, la follicolite paradossa causata dal glicolico e i potenziali eritemi persistenti da T.C.A. ad una concentrazione superiore al 20-25%, etc. Di contro, un evento dannoso imprevedibile e imponderabile non è al medico imputabile, secondo costante dottrina, copiosa giurisprudenza sia di merito che di legittimità e soprattutto secondo quanto previsto dall'ordinamento normativo giuridico (18). L'errore configura un comportamento doloso se l'evento che da esso deriva è preveduto e voluto, evenienza questa quasi sempre estranea all'attività sanitaria, eccezion fatta per la violazione consapevole del dovere di informazione, del segreto professionale e il trattamento non autorizzato dei dati personali e sensibili secondo quanto previsto dal codice della privacy del 2003. Infine, affinché il professionista sia giudicato responsabile, deve essere dimostrata la sussistenza di un nesso causale, oltre ogni ragionevole dubbio in ambito penale e con elevati livelli di probabilità in quello civile (19), tra il suo operato e il danno che ne è conseguito. Ciò premesso, l'errore professionale nel peeling si può palesare in una qualsiasi delle sue fasi:

Fase pre-peeling

Inizia nello stesso momento in cui avviene la prima visita, allorquando il sanitario procede all'anamnesi e all'esame obiettivo. L'acquisizione dei dati anamnestici deve essere precisa, circostanziata, dettagliata e relazionata al peeling. Un' anamnesi non accurata o peggio ancora non effettuata può pregiudicare l'esito favorevole del trattamento; lo stesso dicasi in caso di errata o mancata valutazione delle indicazioni e controindicazioni del peeling. In tutti i casi potrebbero insorgere delle vere e proprie complicanze di interesse legale.

Esemplificazioni

1. L'intolleranza all'acido piruvico, salicilico o glicolico o altro, facilmente deducibile dalla storia clinica pregressa, rappresenta una controindicazione al peeling con tali sostanze.
2. Lo stesso dicasi per la reattività cicatriziale costituzionale esagerata e la tendenza a sviluppare discromie cutanee. Nel caso in cui neanche il paziente è a conoscenza del suo stato di estrema reattività e l'anamnesi è stata ben condotta, l'eventuale effetto indesiderato sopraggiunto rientra nella imprevedibilità degli eventi.
3. Il trattamento contemporaneo o recente dell'acne con retinoidi sistemici, che rendono sensibile e vulnerabile la cute agli stimoli esterni di un certo grado, deve far desistere il medico dall'effettuare il peeling, che spesso può, in tali casi, essere causa di reazioni spiacevoli, anche di tipo cicatriziale, come frequentemente accade con l'applicazione del T.C.A. in concentrazioni superiori al 20% (20). Di solito è bene aspettare almeno sei mesi dalla somministrazione dell'ultima dose di isotretinoina prima di eseguire il peeling.

4. In altri termini si pone la responsabilità in caso di effettuazione di peeling medio-profondi, in cui il rischio di esiti duraturi disestetici è apprezzabile e prevedibile nei fototipi alti (V - VI), condizioni che rappresentano a tutti gli effetti controindicazioni assolute al peeling. Il medico, in caso di reazioni negative abnormi e gravi, se non dimostra la loro inevitabilità nonostante il massimo impegno profuso (21), può incorrere in responsabilità.

Tali esemplificazioni possono sembrare ovvie, ma nella realtà rappresentano la fonte più comune di contenzioso in ambito dermatologico-legale.

Nel corso della prima visita il medico è tenuto alla raccolta dei dati del/la paziente in una cartella clinica, corredata dalla trascrizione dell'esame obiettivo e dalla documentazione del problema cutaneo o estetico, per il quale il/la paziente si rivolge al sanitario. Considerando che, dal punto di vista medico-legale, il criterio valutativo dei risultati estetici deve basarsi essenzialmente sul confronto tra stato anteriore e variazione dello stesso con il trattamento, è consigliabile produrre una documentazione visiva-fotografica (sia analogica che digitale, sia a luce naturale che con flash o lampeggiatori elettronici) della cute da trattare, prima dell'intervento, durante e successivamente ad esso, al fine di avere disponibili, al termine della terapia, elementi validi e oggettivi di riferimento che non diano adito ad un eventuale e successivo contenzioso fra le parti in caso di insuccesso (1). La documentazione dovrebbe essere allegata nella scheda del/la paziente insieme all'anamnesi, alla descrizione clinica del disturbo, al consenso informato, alla descrizione della procedura e dei materiali da usare. Nella cartella del/la paziente devono essere chiari i consigli e le prescrizioni delle cure del medico per preparare la pelle al peeling; inoltre è consigliabile l'esecuzione di uno spot-sensitive test preventivo, allo scopo di saggiare la reattività cutanea. Un test negativo non esclude in modo assoluto possibili complicanze, per cui non ha un valore probatorio assoluto, mentre un test positivo sarà sicuramente una controindicazione assoluta o relativa al trattamento. A salvaguardia dell'operatore è da ritenersi che quanto più era *"critico e deteriorato lo stato anteriore"*, tanto meno egli sarà responsabile in caso di insoddisfazione del paziente (1). Il medico poi deve selezionare il/la paziente in base al suo profilo psichico, onde escludere le richieste o le pretese irreali e in base ad altre controindicazioni al peeling come nel caso di recenti interventi di dermoabrasione, gravidanza in fase avanzata, dermatosi infettive ricorrenti come l'herpes labiale, malattie autoimmuni e infine in caso di cute trattata con ceretta depilatoria nei giorni precedenti al peeling o con altre procedure irritative e aggressive. Il rischio nella fase pre-peeling può realizzarsi per inappropriato esame clinico con scelta erronea della metodica, per selezione inadeguata del paziente, per insufficiente preparazione della cute all'azione del caustico e per errata pianificazione dell'intervento in un ambito lavorativo non idoneo.

Fase della seduta peeling

In tale circostanza, un eventuale errore potrebbe scaturire da una modalità di esecuzione della metodica non a regola d'arte, dal tempo di posa (acido glicolico o piruvico) sulla pelle oltre la comparsa dell'eritema, con formazione di frost e successiva non voluta e soprattutto non gradita formazione di crosta (Figura 3), dall'omissione della protezione delle zone sensibili (Figura 4) dalla postura inadeguata del paziente e dell'operatore durante l'intervento, da peeling eseguito con frettolosità, superficialità e distrazione (Figura 5).

Figura 3. *Lesioni crostose per frost inopportuno.*

Figura 4. *Omessa protezione in zona sensibile.*

Figura 5. *Tipica distrazione.*

L'imprudenza può essere rischiosa quando vengono trattate con sostanze troppo aggressive più aree estetiche contemporaneamente da operatori non esperti o quando un sanitario, privo della dovuta formazione ed esperienza professionale, abbia invece un'eccessiva presunzione di competenza tecnica; inoltre, la scelta azzardata di un metodo noto per essere rischioso e insidioso rispetto ad un altro, ugualmente efficace per il problema prospettato dal paziente, ma meno rischioso, rappresenta per l'ordinamento giuridico la fase iniziale della responsabilità (22), a meno che non ci siano valide alternative ad esso. Infine tipico comportamento imprudente può essere ravvisato nell'incauto incarico a collaboratore o a tirocinante inesperto, da parte del titolare di uno studio professionale o di una struttura sanitaria, ricorrendo a suo carico il profilo di colpa in eligendo e/o in vigilando (23).
L'imperizia potrebbe essere rischiosa oltre che per l'errato tempo di posa del caustico anche per le modalità disomogenee di applicazione (Figura 6), sia per le quantità che per il numero di strati. È preferibile eseguire peeling circoscritti, non estesi e quindi lo spot o il regional peeling rispetto al total peeling, per il migliore controllo clinico ottenibile nei primi due casi, specie in mani poco esperte; altrettanta sicurezza deriva dall'iniziare il peeling dalle zone cutanee più resistenti e spesse, per poi terminare l'applicazione in quelle più sensibili e sottili (24).
Infine è sempre utile tamponare con soluzione basica e non con semplice acqua nei peeling con acido glicolico, piruvico e similari; nel T.C.A. la neutralizzazione è operata dalla stessa cute, per cui è sufficiente risciacquare con acqua (25). Molto importante è la stagione in cui si esegue un peeling; di solito vanno bene tutte, eccezion fatta per l'estate per ovvi motivi di difficile *follow-up* in condizioni climatiche sfavorevoli, specie nelle zone meridionali dell'Italia. Infine l'inosservanza delle linee guida può portare a conseguenze medico-giuridiche non univoche. Di certo sono da tenere in debita considerazione nell'esecuzione del peeling, così come in tutte le altre prestazioni mediche o chirurgiche, in quanto espressione di conoscenze professionali validate (26). Esse, però, pur avendo ampio valore scientifico, non hanno valore legale, cioè non sono la legge; con altrettanta certezza si può affermare che nella pratica giudiziaria quotidiana rappresentano idonei strumenti valutativi del comportamento sanitario in caso di presunta responsabilità professionale; di contro il rispetto fedele ma acritico delle linee guida non sempre tutela il medico dall'accusa di condotta colposa responsabile di danno risarcibile, in quanto egli stesso le deve valutare in rapporto al contesto specifico in cui si inserisce ogni singolo caso (27) , come da espressione della Cassazione 4245/83: *"diligentia quam in concreto"*.

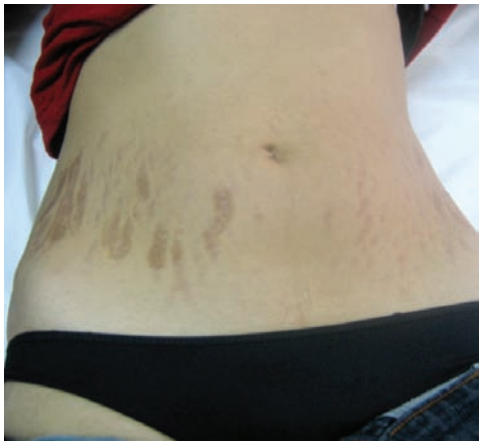

Figura 6.
Applicazione disomogenea di TCA.

Figura 7.
Complicanza da precoce fotoesposizione post-peeling.

Fase post-peeling
Una volta eseguito il peeling, il terapeuta deve procedere all'informativa sulla fotoprotezione

successiva e sul comportamento che il paziente deve avere a domicilio nei giorni successivi. Il o la paziente da parte sua dovrebbe effettuare una blanda detergenza, evitando spugne abrasive, la manipolazione della cute, specie in fase flogistica e desquamativa per non agevolare un'esfoliazione anticipata, anticamera di un'anomala riepitelizzazione; inoltre è tenuto a eseguire le visite mediche di controllo programmate e le medicazioni periodiche ove previste al fine di prevenire potenziali complicanze infettive, evitare l'assunzione di farmaci fotosensibilizzanti e l'esposizione solare per almeno 40 giorni per i peeling medio–profondi, quindi osservare una rigida foto-protezione nelle settimane seguenti il peeling, onde prevenire eventuali fotodermatiti acute e ipercromie (Figura 7); inoltre è consigliabile evitare un utilizzo precoce del *make-up* e informare il medico di ogni modificazione del programma post peeling o di eventi e inconvenienti imprevisti.

3. Obbligo di risultato

Gli interventi professionali a duplice finalità medico-estetica come i peeling, sono attualmente considerati, dal punto di vista giuridico, come gli altri interventi medici classici, ossia il medico è tenuto ad assicurare il massimo impegno operativo per raggiungere il risultato prefissato, senza che sia obbligato a conseguirlo, a differenza degli atti esclusivamente estetici, verso i quali non vi sono unanimi vedute.

Di certo, se il risultato è stato promesso deve essere mantenuto, pena la ricorrenza del profilo di responsabilità cosiddetta "contrattuale", per l'inadempimento di ciò che si è pattuito nell'accordo tra medico e paziente nella visita medica.

Esemplificazioni:

a. Il medico è obbligato ad avere risultati in quelle indicazioni del peeling che sono puramente estetiche e nelle evenienze in cui un effetto positivo è facilmente ottenibile mediante metodiche non complesse; è il caso del miglioramento dell'aspetto esteriore del volto in termini di luminosità, distensione e spianamento delle piccole rughe, aumento di idratazione cutanea, colorito più roseo ed omogeneo, riduzione della seborrea, schiarimento delle macchie scure e, infine, miglioramento della "*texture*" cutanea. Comunque anche nell'ambito delle indicazioni puramente estetiche l'orientamento storico dottrinario non è stato univoco, perché da una parte si è sostenuto che il medico *"è tenuto solo a specificare le possibilità di insuccesso e dall'altra la corte di Cassazione ha sempre tendenzialmente ribadito che il medico in caso di trattamenti estetici si impegna contrattualmente con il paziente per assicurargli un risultato"* (28).
b. Di contro, il sanitario non è tenuto all'obbligo dei risultati, ma solo di mezzi nei casi in cui il peeling venga eseguito per curare uno stato morboso (29) o presunto tale, come accade per l'acne volgare, le verruche piane giovanili del volto, le discheratosi solari e senili, le verruche seborroiche, il livellamento di una piccola cicatrice ecc. Quindi dal punto di vista medico-legale, in responsabilità civile, il peeling si presta ad una duplice interpretazione, estetica e medica. Il peeling superficiale (30) e medio-profondo sono da considerarsi veri e propri interventi a finalità medico-terapeutiche e quindi non interventi di semplice "*cosmesi*" come accade per i peeling molto superficiali, la cui azione si ferma a livello dello strato corneo dell'epidermide.

Cenni di valutazione del danno alla persona

La metodologia medico-legale prevede di accertare, qualora ne ricorra il sospetto, l'esistenza di un'alterazione dell'integrità psicofisica della persona in termini di **danno biologico**, dimostrarne successivamente il nesso causale con un comportamento professionale pregiudizievole e, infine, valutarne la durata temporale nella fase acuta, la consistenza in termini percentuali di invalidità nella fase di stabilizzazione dei postumi, nonché la sua eventuale incidenza sulle attività lavorative ed extralavorative.

Il danno biologico è un effetto indesiderato, una complicanza dovuta ad errore così come è stato fin qui trattato; esso è di interesse medico-legale, è perseguibile e risarcibile ed è da distinguere dal **danno transitorio di interesse terapeutico**, programmato e controllato dal medico, che costituisce l'essenza e il presupposto stesso dei peeling, anzi è il mezzo attraverso cui si cerca di ottenere il risultato perseguito e consiste, in linea di massima, in eritema

Figura 8. *Eritema fisiologico da acido piruvico 50%.* ***Figura 9.*** *Infezione post-peeling.* ***Figura 10.*** *Over-peeling.*

temporaneo "*fisiologico*" (Figura 8) in sede di applicazione del caustico, nel cambiamento di colorito cutaneo nei giorni successivi al peeling, nella disidratazione e tensione cutanea della durata di qualche giorno, nella esfoliazione e rinnovamento cellulare, nonché in una serie ben definita di modificazioni transeunti della matrice fibro-connettivale dermica. Esempi di danno biologico temporaneo nel peeling sono dati dalle sovra-infezioni (Figura 9) e dalle discromie, spesso conseguenze di "*overpeeling*", ossia di manifestazioni, per lo più da acido glicolico–piruvico, secondarie a frost indesiderato, per persistenza eccessiva della sostanza sulla cute o per neutralizzazione inefficace o tardiva di essa o, infine, per ripetizione ravvicinata delle sedute (Figura 10).

Meno frequentemente il danno biologico correlato al peeling è persistente per mesi (Figura 11) o è permanente e irreversibile (Figura 12); in casi meno comuni il danno cicatriziale al viso può assumere i requisiti dello sfregio e quindi valutabile anche in ambito penale. Nella maggior parte dei casi il danno permanente da peeling rientra nell'ambito delle invalidità **micropermanenti**, ossia quantizzabile al di sotto del 10% (dieci punti in percentuale) di danno biologico, cosi come previsto dalle tabelle della Legge 57/01. Si tratta di un danno apprezzabile sotto il profilo psico-relazionale, per gli indubbi risentimenti negativi sull'equilibrio psichico interiore della persona, ma anche sulle sue attività sociali ed occupazionali (31).

Riflessioni conclusive

I rischi nel peeling possono essere distinti in prevedibili, ricorrenti per possibili errori dell'operatore o imprevedibili non imputabili al medico, che quindi non ne risponde. (32). Un'accurata selezione dei pazienti, una corretta indicazione clinica, una precisa tecnica esecutiva ed il rispetto delle norme post-intervento, costituiscono la premessa ideale di un risultato valido ed esente da errori colpevoli, fonte di soddisfazione sia per il paziente che per il medico, il cui operato non sarà censurato se è stato eseguito secondo "*scienza e coscienza*", nell'ambito di scelte professionali a minimo profilo di rischio; la ponderata valutazione delle richieste e aspettative del paziente è imprescindibile, ma qualora esse assumano le connotazioni delle pretese, allora … *"è meglio un intervento in meno che un contenzioso in più"*…

Figura 11. *Ipercromie post-peeling da T.C.A. al 35%.*

Figura 12. *Esiti atrofico-cicatriziali da T.C.A. al 35% applicato per acne del dorso.*

Bibliografia

1. Cirfera V. Aspetti medico-legali del peeling – www.isplad.org

2. Tribunale di Nola - Sent. del 27/01/05

3. Avvenire Medico - Organo ufficiale FIMMG, anno XLIV, n° 10 - 2006, pag. 3

4. Cass. Civ. 5444/2006; Cass. Civ. , Sez. III, Sent n° 2239 del 19-10-2006

5. Art. 1176, 2° comma: nell'adempimento delle obbligazioni inerenti all'esercizio di un'attività professionale la diligenza deve valutarsi con riguardo alla natura dell'attività esercitata

6. Cass. Civ. n° 7027/20017

7. Cass. N° 4394/85, Cass. n° 10014/94, Cass. n° 364/97

8. Trib. Milano, V Sez. Civ. Sent. N° 3520/05

9. Labrini G. Peeling chimici. In Celleno L. (editor). Guida alla dermatologia cosmetologica, II° volume. Roma: percorsi editoriali di Carocci Editore; 2001, p. 79

10. Labrini G. Chemical face peels: management of side effects and complications. EAD. 3d Spring symposium, Sofia: 19-22 May 2005. Book of abstract: 168-169

11. Roenigk R.K. Retinoids, dermabrasion, chemical peel and keloids. In: Reonigk R. Roenigk H.H. Jr (editors). Surgical dermatology: advances in current practice. St. Louis: Mosby, 1993:376-83

12. Di Pietro A. Peeling Chimico: classificazione, indicazioni e limiti. Il Dermatologo Italiano vademecum edizione 2004; 2:96

13. Cassazione, Sezione III Civile, Sentenza 10297/2004

14. Cassazione n° 4394/85

15. Collana medico-giuridica n° 6 – sub-iudice la responsabilità professionale del medico diretta da Giovanni Cannavò – centro studi Gerin

16. Cass. Sez. VI penale, Sent. 15.04.2003 n° 17921

17. Art. 43 del codice penale

18. Art. 1225 del codice civile: prevedibilità del danno

19. Sent. n° 38334/2002 della Corte di Cassazione

20. Labrini G, Guerriero G, Landi FL, Teofoli P, Cirfera V. Peeling chimici: linee guida. Dermatologia Ambulatoriale. 2006; XIV- n. 2. www.aida.it

21. Tribunale di Nola, Sent. 5567/2005

22. Cass. civ. Sez. III, Sent. 08/09/98 n. 8875

23. Artt. 1228-29, 2047-48-49 c.c

24. Labrini G. Peeling chimici. Dermatologia Ambulatoriale 2005; XIII n. 1

25. Labrini G. Acido tricloroacetico in medicina estetica C.A.: Bartoletti: medicina estetica, Editrice Salus Internazionale 1998, 549-555

26. Guerriero G, Landi FL, Labrini G, Teofoli P, Cirfera V, Dal Canton M. Peeling chimico: proposta di linee guida. www.sidco.it: sito web ufficiale della S.I.D.C.O. Società Italiana di Dermatologia Chirurgica ed Oncologica

27. Sent. Cass. 583/05

28. Grandolfo M, Daini E.D, Pipoli M, Vinci F. Peeling con acido glicolico: indicazioni cliniche,valutazione dei risultati ed aspetti medico-legali. Cronica Dermatologica 1996; VI n. 3

29. Corte di Cassazione - Sez. III Civ. Sent. n. 9085/06

30. Riflessioni e Aggiornamenti sulla natura e finalità dei peelings su www.dermatologialegale.it

31. Cirfera V, Prete C. Aspetti medico-giuridici degli interventi estetici ambulatoriali - XXVII Congresso Nazionale SIME, Società Italiana Medicina Estetica - Roma 5-6-7 Maggio 2006

32. Cirfera V, Labrini G. Peeling chimici, rischio clinico e implicazioni medico-legali - Congresso Nazionale SIDCO, Società Italiana Dermatologia Chirurgica e Oncologica - Venezia Lido, 26-29 Aprile 2006

Eruzione papulo-pustolosa sterile (acneiforme) in corso di terapia con inibitori del recettore dell'Epidermal Growth Factor. Un nuovo quadro clinico

Antonino Di Pietro[1]
Giuseppe Micali[2]
Daniele Innocenzi[3]
Vincenzo Bettoli[4]
Francesco Drago[5]
Manuela Baldari[5]
Francesco Bruno[6]

Summary

Sterile follicular-pustular (acneform) rash during therapy with inhibitors of Epidermal Growth Factor Receptor (EGFR). A new clinical feature

Tyrosine kinase inhibitors such as Erlotinib (Tarceva), Gefinitib (Iressa) and monoclonal antibodies such as Cetuximab and Panitumumab, target the Epidermal Growth Factor Receptor. They are used for treating lung and colorectal tumors.
Cutaneous rash, papules and pustules occur in two thirds of patients treated with these agents. The pathogenesis of these effects is yet to be defined.
Secondary adverse reactions include xerosis, pruritus, paronychia, hair abnormality, dermatitis and pyogenic granuloma.
Areas of the body which are most commonly affected are the face, the upper chest, and the back. The scalp, arms and legs are less frequently involved while the palms and soles are usually spared. The rash itself can range from mild to severe.
The relationship between the severity of the rash and treatment with EGFR inhibitors has been examined. Therefore, the rash can be used as a marker for the efficacy of EGFR inhibitors in treating lung carcinoma.

Key words: *Erolitinib (Tarceva), EFGR, Rash*

Introduzione

Gli inibitori dell'EGFR (*Epidermal Growth Factor Receptor*), sono stati introdotti recentemente nella terapia oncologica, in pazienti affetti da tumori colorettali e polmonari refrattari, o intolleranti, alla chemioterapia.
Gli effetti collaterali si manifestano soprattutto con gli inibitori della Tirosino-chinasi come l'Erlonitib (*Tarceva*) e il Gefinitib (*Iressa*), con anticorpi monoclonali anti HER1/EGFR come il Cetuximab (*Erbitux*), EMD 72000 ed il Panitumumab.
Essi hanno creato problemi di tossicità, soprattutto a livello cutaneo.
I vari trial clinici per valutare l'incidenza della tossicità cutanea, non sono univoci perché utilizzano parametri e terminologie differenti per indicare le varie lesioni cliniche.
I termini più utilizzati sono: rash cutaneo, reazione maculo-papulosa, reazione pustolosa, reazione acneiforme (1).
Su quest'ultima (eruzione acneiforme), sono nate alcune controversie.
Per alcuni autori il termine acneiforme andrebbe assolutamente evitato per non generare confusione con l'acne. Non si tratta certamente di una forma di acne volgare, poiché le ghiandole sebacee non sono coinvolte e non sono presenti né comedoni né batteri (2-5). Ma se facciamo riferimento alla classificazione delle reazioni acneiformi iatrogene di *Plewig* e *Kligman*, non troviamo

[1]Dipartimento di Dermatologia Ospedale L. Marchesi Inzago (Milano)
[2]Clinica Dermatologica Università di Catania
[3]Università degli Studi di Roma "La Sapienza" Dipartimento di Dermatologia e Chirurgia Plastica, Polo Pontino
[4]Dipartimento di Medicina Clinica e Specialistica, Sezione di Dermatologia Azienda Ospedaliera Universitaria Arcispedale S. Anna - Università di Ferrara
[5]Clinica Dermatologica Università di Genova
[6]Dermatologo, Palermo

Eruzioni acneiformi iatrogene

- Steroidi
- Anti-epilettici
- Antidepressivi (litio-amineptina)
- Tetracicline
- Acido isonicotinico
- Puva
- Fenobarbiturici
- Estratti tiroidei
- Vitamine b1, b6, b12, d
- Alogeni (iodio-bromo)
- Disulfiram
- Clorochina
- Azatioprina

Tabella 1.

inopportuno aggiungere anche questo nuovo quadro clinico (Tabella 1) (6).
L'azione più evidente degli effetti del blocco dell'EGF-R sulla cute avviene a carico del follicolo pilosebaceo e soprattutto nella parte alta del dotto.
Le alterazioni cutanee sotto elencate, che si associano al rash, rendono unica questa composita forma di dermatosi:

- xerosi;
- paraonichia;
- mucosite;
- fragilità dei capelli;
- eczema ragadiforme;
- granuloma piogenico reattivo;
- stomatite.

A questi quadri cutanei si associano sintomi come il prurito, la diarrea, la nausea, il vomito e l'astenia, che, a seconda della loro intensità, possono rendere particolarmente severa la prognosi. Solo da un corretto ed univoco inquadramento della clinica si potrà trovare la terapia più efficace (7).
Le attuali strategie antitumorali si avvalgono dell'uso di farmaci che bloccano il recettore EGFR (HER1/EFGR; HER2/EGFRF; CD20).
L' FDA ha recentemente concesso l'utilizzo contro il cancro del polmone di tre agenti che inibiscono HER1/EFGR:

- Gefitinib (*Iressa-AstraZeneca*): inibitore della tirosino-chinasi;
- Cetuximab (*Erbitux-Bristol-Myers Squibb*) (Ab M);
- Erlotinib (*Tarceva - Roche*): inibitore della tirosino-chinasi).

Figura 1.

Figura 2.

Il meccanismo d'azione degli inibitori dell'EGFR si esplica primariamente sulla cute nei confronti dei cheratinociti indifferenziati dello strato basale e della guaina esterna del follicolo.
L'Erlotinib (*Tarceva*) è stato prescritto in più di 45.000 pazienti in tutto il mondo. Il farmaco provoca rash nel 75% e diarrea nel 54% dei casi trattati. Altri effetti collaterali, come la nausea e il vomito sono meno frequenti (Tabella 2).
Il rash insorge, in genere, dopo 7-10 giorni dall'inizio della terapia e scompare dopo la sospensione del farmaco.

ERLOTINIB (Tarceva)

	%
Rash	**75**
Diarrea	54
Nausea	33
Vomito	23
Astenia	52
Anoressia	52
Infezione	24

Tabella 2.

Figura 3.

Figura 5.

Le sedi più frequentemente colpite dal rash sono il viso (naso, guance, solco naso-genieno, fronte), il tronco. Sono presenti piccole papule e pustole, modicamente rilevate a sede esclusivamente follicolare. La base è intensamente eritematosa (Figure 1, 2).
Sono stati descritti quadri più severi, con coinvolgimento del dorso. In genere, sono risparmiate le sedi palmo-plantari (Figura 3).
La dermatosi è pruriginosa e il suo aspetto è originale; non presenta, infatti, alcuna similitudine con altre reazioni follicolari o acneiformi.
Le follicoliti a volte isolate, a volte agglomerate, nelle forme più severe si associano ad edema con un essudato che evolve in croste (Figura 4).
Queste caratteristiche fanno di quest'affezione un quadro clinico, patognomonico, di reazione avversa da erlotinib (*Tarceva*). La follicolite si deve distinguere dalle lesioni dell'acne volgare. Non è presente il comedone in quanto non c'è una ipercheratosi del dotto follicolare. Non sono presenti batteri come il *Propionibacterium acnes*.

Figura 4.

Sebbene la ghiandola sebacea non presenti particolari alterazioni, questa reazione follicolare predilige le zone cosiddette seborroiche (volto, torace, dorso) (Figura 5).
Istologicamente è descritto un infiltrato dermico superficiale disposto intorno all'infundibolo ed una follicolite suppurativa neutrofila, associata a rottura dei foglietti epiteliali. Non appaiono alterazioni dei capillari dermici, né delle ghiandole sudoripare o sebacee.
Non sono stati trovati agenti microbici a partire dal follicolo.
La patomeccanica dell'evento consiste in una flogosi di tipo suppurativo, reattiva alla rottura del follicolo, come conseguenza dell'effetto diretto dell'inibizione dell'EGFR sul processo di cheratinizzazione del follicolo stesso.
Gli esami colturali evidenziano, talvolta, la presenza dello stafilococco aureo per una sovrainfezione secondaria (8, 9).

Il rash come marker

Quello che rende questo quadro non somigliante a nessun'altra alterazione acneiforme o follicolare è la presenza del rash.
Si tratta di un'eruzione eritematosa maculare o papulare.
Il grado 1, il più lieve, è asintomatico.
Nel grado 2 è presente prurito e bruciore.
Il rash diventa più severo, con una vera e propria diffusione di tipo eritrodermico, nel grado 3.
I casi più gravi sono caratterizzati dalla presenza di un'eritrodermia diffusa, con aspetto esfoliante, e presenza di ulcere e bolle, sino all'*exitus*.

Paradossalmente, il fenomeno del rash si potrebbe tradurre come fattore di grande utilità nella gestione dell'EGFR, poiché il suo gradiente, probabilmente, risulterebbe utile per misurare la saturazione del recettore.
Per questo motivo, gli autori americani hanno voluto denominare il rash come "*surrogate marker*" (10).

Management del rash

Terapia

Le terapie che sono state adottate nei primi casi nascono da un inquadramento non corretto della malattia, assimilata erroneamente all'acne.
L'acido retinoico e la tetraciclina per uso topico, farmaci tipici dell'acne volgare, si sono rivelati inefficaci.
L'isotretinoina per os non ha prodotto effetti positivi, poiché interviene sulla produzione della ghiandola sebacea, che nel nostro caso non presenta alcuna alterazione.
Il prednisone per via generale, che dà buoni risultati, anche in casi drammatici come l'acne fulminans, non ha provocato alcun effetto.
Protocolli terapeutici proposti recentemente comprendono l'uso di antibiotici orali come la doxicillina (sfruttandone l'azione antiflogistica), in combinazione con inibitori della calcineurina (*tacrolimus, pimecrolimus*).
Da recentissimi dati non è contemplato l'uso di antisettici per uso topico, piuttosto di emollienti, privi di alcool, per il prurito e la xerosi. Sono da prediligere sostanze lipofile (11, 12).

Conclusioni

Il rash, unito ai segni e sintomi clinici, in seguito alla somministrazione degli inibitori dell'EGFR, rappresenta un evento clinico di grande importanza.
È compito del dermatologo e dell'oncologo trovare e creare delle comuni linee guida, nelle quali deve essere inquadrata la clinica ed un'efficace strategia terapeutica.
I pazienti devono essere correttamente informati sulla possibilità d'insorgenza di reazioni indesiderate.
La contezza del paziente degli effetti collaterali cutanei e generali diventa ancora più importante se si pensa che si tratta di soggetti affetti da neoplasie maligne e che ricorrono alla terapia con EGFR dopo avere provato, con insuccesso, chemioterapie convenzionali.
Lo scopo di questo lavoro è di stimolare sempre più la collaborazione fra oncologo e dermatologo, al fine di trovare un adeguato trattamento a questa nuova patologia.

Bibliografia

1. *Gerdes S, Mrowietz U. Follicular rash during therapy with erlotinib (Tarceva) J Dtsch Dermatol Ges 2006; 4:855*

2. *Perez-Soler R, Delord JP, Halpern A, et al. HER1/EGFR inhibitor-associated rash: future directions for management and investigation outcomes from the HER1/EGFR inhibitor rash management forum. Oncologist. 2005; 10:345*

3. *Agero AL, Dusza SW, Benvenuto-Andrade C, Busam KJ, Myskowski P, Halpern AC. Dermatologic side effects associated with the epidermal growth factor receptor inhibitors. J Am Acad Dermatol. 2006; 55:657*

4. *Roe E, Garcia Muret MP, Marcuello E, Capdevila J, Pallares C, Alomar A. Description and management of cutaneous side effects during cetuximab or erlotinib treatments: a prospective study of 30 patients J Am Acad Dermatol 2006; 55:429*

5. *Cuetara MS, Aguilar A, Martin L, Aspiroz C, del Palacio A. Erlotinib associated with rosacea-like folliculitis and Malassezia sympodialis Br J Dermatol. 2006; 155:477*

6. *Plewig G, Kligman AM. Acne and Rosacea. Springer Verlag; 1993*

7. *Sipples R. Common side effects of anti-EGFR therapy: acneform rash. Semin Oncol Nurs 2006; 22(Suppl 1):28*

8. *Segaert S, Tabernero J, Chosidow O, Dirschka T, Elsner J, Mancini L, Maughan T, Morere JF, Santoro A, Sobrero A, Van Cutsem E, Layton A. The management of skin reactions in cancer patients receiving epidermal growth factor receptor targeted therapies. J Dtsch Dermatol Ges 2005; 3:599*

9. *Luu M, Lai SE, Patel J, Guitart J, Lacouture ME. Photosensitive rash due to the epidermal growth factor receptor inhibitor erlotinib. Photodermatol Photoimmunol Photomed 2007; 23:42*

10. *Perez-Soler R. Rash as a surrogate marker for efficacy of epidermal growth factor receptor inhibitors in lung cancer. Clin Lung Cancer 2006; 8 (Suppl 1):S7*

11. *Lacouture ME, Boerner SA, Lorusso PM. Non-rash skin toxicities associated with novel targeted therapies. Clin Lung Cancer 2006; 8 (Suppl 1):S36*

12. *Lacouture ME. Mechanisms of cutaneous toxicities to EGFR inhibitors. Nat Rev Cancer 2006; 6:803*

Valutazione dell'efficacia di un preparato topico associato ad un integratore dietetico sui segni dell'invecchiamento cutaneo: studio clinico su 40 donne in premenopausa e/o menopausa

Aurora Tedeschi
Marianna Umana
Orazia D'Agata
Federica Dall'Oglio
Beatrice Nardone
Giuseppe Micali

Summary

Efficacy and tolerability evaluation of an oral supplement associated with a new antiaging topic emulsion in forty premenopausal and/or menopausal women

Menopause is a physiological condition that usually occurs in women aged between 40 and 50 years. It is characterized by a decrease of estrogen levels affecting, with various morphological and functional effects, many organs including the skin. Estrogens effects on the skin are expressed by increased epidermal proliferation and dermal collagen and hyaluronic acid production, and increase of cutaneous vascularization. All these factors may lead to an improvement of skin thickness and of dermal hydroscopic qualities. On the other hand, a reduction of estrogens levels may cause skin atrophy, dryness and a decrease in skin elasticity leading to increasead skin wrinkling and alterated pigmentation. In the last few years, skin aging has become an area of increased research interest, with particular focus on menopause. In order to evaluate the efficacy and tolerability of a new antiaging treatment consisting of a topic emulsion and an oral supplement forty women, aged between 45 and 55 were evaluated. The patients were assigned to two groups, of twenty subjects each, group A and Group B respectively. The patients from group A were instructed to apply the topical emulsion twice a day and to take the oral supplement in the morning, while the patients from group B used the topical emulsion only. The aim of our study was to evaluate if the combination treatment (topic + supplement) had more efficacy than the topic alone. Four parameters such as hydratation, swelling, brightness and skin color uniformity were considered. Clinical, digital and ultrasound examination were performed to evaluate treatment response. Self assessment was obtained by patients questionnaires.
An improvement of all parameters was observed in all patients. Patients from group A, that used both topic and oral supplement, showed better results. Ultrasound evaluation showed an increased skin echogenicity in both groups, more evident in group A.

Key words: *Menopause, Skin, Antiaging treatment*

Introduzione

La menopausa è un fenomeno fisiologico che solitamente insorge tra la IV e la V decade di vita, in seguito ad un progressivo esaurimento funzionale del patrimonio follicolare ovarico che inizia circa 5 anni prima dell'amenorrea e che si correla alla riduzione, fino alla completa cessazione, della sintesi di ormoni estrogeni, quali il 17-β estradiolo, l'estriolo e l'estrone. Tra gli svariati effetti espletati dagli estrogeni vanno annoverati quelli a livello della

Clinica Dermatologica, Università di Catania

Cytonacre sp	0,5 %	Stimola i fibroblasti, aumenta la sintesi di collagene tipo I e III, elastina e decorina: rigenerazione tissutale, aumento sintesi matrice extracellulare
Estratto di castagna (Castanea sativa)	5%	Stimola la sintesi di ceramidi, idratante, antiossidante, schiarente, stimola il turnover cellulare
Complesso NMF e acido ialuronico	5%	Idratante
Semi di sesamo e germe di grano	0,5%	Nutriente

Tabella 1.
Emulsione A/O (componenti, concentrazione e meccanismo d'azione).

cute rappresentati, in corrispondenza dell'epidermide, dalla stimolazione delle mitosi cellulari, dalla sintesi proteica e dalla pigmentazione e, a livello dermico, dalla stimolazione dei fibroblasti, cui conseguirebbe la sintesi di fibre collagene, elastiche ed acido ialuronico (1). La carenza estrogenica conseguente alla menopausa causerebbe delle modificazioni della cute, tra cui assottigliamento epidermico (riduzione dello spessore dello strato corneo), diminuita attività dei fibroblasti e quindi della sintesi di mucopolissaccaridi, fibre collagene ed elastiche, nonché riduzione dello spessore del derma con modificazioni della trama vascolare. Da non dimenticare, inoltre, la diminuzione del numero dei melanociti che, peraltro, presentano segni di scarsa attività e la cui melanina sintetizzata viene ripartita in maniera irregolare. Tali alterazioni a livello clinico si possono estrinsecare con xerosi ed atrofia cutanea, perdita di tono ed elasticità della cute, nonché accentuazione delle rughe già esistenti, fino alla comparsa di nuove e, infine, comparsa e/o accentuazione di macchie ipercromiche nonché disorganizzazione della rete capillare (2-3).
Notevole interesse è stato rivolto, da parte di diversi autori, allo sviluppo di metodiche per la valutazione dell'invecchiamento cutaneo, sia esso cronoindotto o fotoindotto (4). L'ecografia cutanea riveste in questo caso particolare importanza perché in grado di valutare lo spessore e l'ecogenicità cutanea, strettamente correlati ai componenti strutturali dell'epidermide e del derma (5). Questi ultimi, in particolare le fibre collagene (numero, dimensioni e loro orientamento) rappresentano le strutture che più riflettono l'eco di entrata, determinando quindi l'ecogenicità del derma (6).
La ricerca in campo dermocosmetologico in questi ultimi anni ha dedicato grande attenzione alle modificazioni della cute in menopausa, ed in quest'ottica è stato di recente sintetizzato un trattamento anti-età sostitutivo indicato nell'invecchiamento fisiologico cutaneo da depauperamento ormonale. Tale trattamento è rappresentato da un'emulsione per uso topico e da un integratore sistemico.
Per valutare l'efficacia e la tollerabilità di tali prodotti e stabilire se l'associazione delle due formulazioni risultasse maggiormente efficace rispetto all'utilizzo della sola emulsione, è stato condotto uno studio clinico, aperto, su di un gruppo di pazienti di sesso femminile in età menopausale e/o premenopausale.

Materiali e metodi

Nel periodo compreso tra ottobre e dicembre 2006, presso la Clinica Dermatologica di Catania, sono state arruolate 40 pazienti di sesso femminile, di età compresa fra 45 e 55

Tabella 3.
Valutazione obiettiva dopo 30 giorni di trattamento.

Grado di miglioramento dei paramenti clinici considerati	Gruppo A	Gruppo B
Idratazione		
lieve	5%	5%
moderato	35%	65%
notevole	60%	30%
Turgore cutaneo		
lieve	5%	5%
moderato	55%	65%
notevole	40%	30%
Luminosità		
lieve	5%	5%
moderato	25%	30%
notevole	70%	65%
Uniformità colorito		
lieve	10%	15%
moderato	50%	60%
notevole	40%	25%

Olio di noce	182 mg	Mantenimento integrità barriera cellulare, idratante
Olio di krill	202 mg	Mantenimento integrità barriera cellulare, idratante
Olio di borragine	20 mg	Idratante
Vitamina E	10 mg	Antiossidante
Vitamina C	60 mg	Antiossidante, capillaroprotettore
Zinco	15 mg	Antiossidante, rinnovamento tessuto connettivo
Rosmarino	1 mg	Antiossidante

Tabella 2. *Integratore alimentare (componenti, concentrazione e meccanismo d'azione).*

anni (età media: 50 anni), con fisiologico aging menopausale. Sono state incluse nello studio pazienti in menopausa insorta da meno di 5 anni e/o in pre-menopausa, disponibili ad effettuare un trattamento sostitutivo specifico costituito da un'emulsione A/O, ad azione estrogeno-simile, e da un'integrazione alimentare mirata, da effettuarsi giornalmente per un periodo complessivo di 30 giorni. Venivano escluse pazienti con anamnesi positiva per intolleranze o allergie alimentari, che effettuavano terapia ormonale sostituiva o trattamenti integrativi similari, che avevano effettuato peeling fisici e/o chimici superficiali nel mese precedente, e/o peeling medio-profondi, filler e infiltrazioni di tossina botulinica nei sei mesi precedenti. Venivano altresì escluse pazienti affette da dermatite allergica-irritativa da contatto o malattie sistemiche gravi.

Tabella 4. *Valutazione soggettiva (test di autovalutazione) dopo 30 giorni di trattamento.*

Grado di miglioramento dei paramenti clinici considerati	Gruppo A	Gruppo B
Idratazione		
lieve	10%	25%
moderato	30%	40%
notevole	60%	35%
Turgore cutaneo		
lieve	25%	30%
moderato	30%	40%
notevole	45%	30%
Luminosità		
lieve	25%	35%
moderato	30%	20%
notevole	45%	45%
Uniformità colorito		
lieve	20%	30%
moderato	30%	45%
notevole	50%	25%

Il protocollo prevedeva la suddivisione delle pazienti in due gruppi, ciascuno composto da 20 soggetti. Il primo, gruppo A, effettuava il trattamento completo, che consisteva nell'uso dell'emulsione A/O (Tabella 1), da applicare mattina e sera dopo aver deterso il viso, e l'assunzione mattutina di due capsule a base di olii di origine vegetale e marina, arricchiti di vitamine e sostanze ad azione antiossidante (Tabella 2); il secondo, gruppo B, effettuava, con le stesse modalità del gruppo precedente, il solo trattamento topico.

Alla visita basale/arruolamento tutte le pazienti venivano sottoposte ad un accurato esame clinico, per valutare il grado di aging/fotoaging e le caratteristiche fisico-chimiche cutanee, nonché ad una valutazione globale del viso mediante un innovativo sistema tecnologico (VISIA-™CR), costituito da una cabina collegata ad una fotocamera digitale ad altissima risoluzione (7). Mediante il sistema si effettuavano fotografie con luce standard, polarizzata (sia parallela che perpendicolare) ed ultravioletta, sia come scatto singolo che in sequenza, che venivano poi immagazzinate in un software (Mirror®) allo scopo di processarle per effettuare un'analisi d'immagine personalizzata. Nel contempo, veniva effettuata una valutazione ecografica, mediante sonda 22 MHz (EasyEcho® Business Enterprise), per valutare l'ecogenicità cutanea su alcune zone prescelte del volto (punto di intersezione tra la parte inferiore del solco naso-genieno e l'arcata mandibolare) e del braccio (mediale dell'omero).

Dopo 30 giorni dal tempo t_0 (visita basale), le pazienti venivano sottoposte a controllo clinico, fotografico ed ecografico, valutando obiettivamente (Tabella 3) e soggettivamente (Tabella 4), secondo una scala a 5 punti, i seguenti parametri rispetto alla situazione basale: idratazione, turgore, luminosità ed uniformità del colorito cutaneo. Le pazienti venivano invitate ad esprimere il loro giudizio, valutato mediante una

scala a 5 punti, riguardo la tollerabilità (compliance), tenendo conto della gradevolezza, della facilità di applicazione e dell'efficacia dell'emulsione (gruppo A e B) nonché della tollerabilità dell'integratore orale (gruppo A). Veniva, inoltre, segnalata l'eventuale insorgenza di effetti collaterali (Tabella 5).

Risultati

Valutazione clinica

In Tabella 3 vengono riportati i risultati clinici relativi ai parametri considerati che evidenziano percentuali maggiori di miglioramento nel gruppo A, ovvero in quello che ha effettuato il trattamento topico unitamente alla integrazione orale.

Test di autovalutazione

Il test di autovalutazione ha messo in evidenza la completa soddisfazione di tutte le pazienti per l'effetto estetico raggiunto soprattutto riguardo al grado di idratazione, turgore e luminosità cutanea, maggiormente evidenziabili nel gruppo di soggetti che avevano effettuato il trattamento completo (Tabella 4).

Valutazione ecografica

La valutazione ecografica mostrava un modico incremento dell'ecogenicità cutanea a livello di tutte le sedi studiate (Figure 1a-1b) maggiormente evidenziabile nel I gruppo che aveva effettuato il trattamento completo.

Valutazione con sistema VISIA-™CR

La valutazione iconografica con sistema VISIA-™CR evidenziava nella totalità delle pazienti modificazioni in termini di luminosità (Figure 2a-2b) e uniformità del colorito cutaneo (Figure 3a-3b), nonché di superficializzazione delle rughe (Figure 4a-4b; 5a-5b). Le immagini ottenute mediante luce ultravioletta evidenziavano, inoltre, un miglioramento della pigmentazione cutanea (Figure 6a-6b).

Discussione

I componenti dell'emulsione per uso topico e dell'integratore alimentare sono riportati rispettivamente nelle Tabelle 1- 2.
La *Cytonacre sp*, uno dei principali componenti

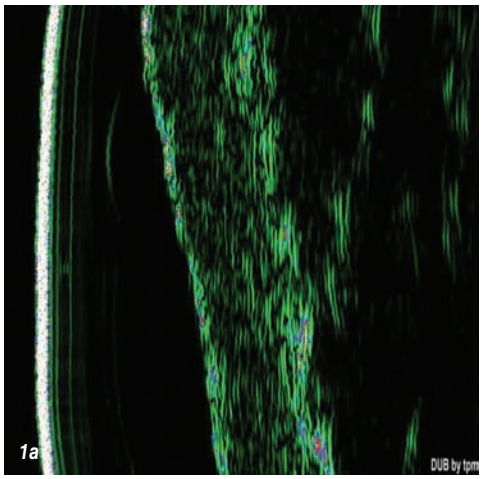

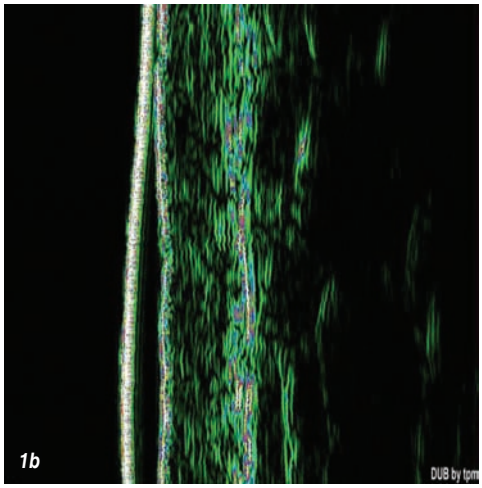

Figura 1. *Immagine ecografica prima (Figura 1a) e dopo (Figura 1b) trattamento completo*: incremento della ecogenicità cutanea.*
**(topico + integratore)*

	Gruppo A	Gruppo B
Gradevolezza (odore del topico)		
discreta	5%	15%
buona	45%	20%
ottima	50%	65%
Facilità di applicazione		
discreta	30%	10%
buona	20%	30%
ottima	50%	60%
Efficacia del trattamento		
discreta	10%	30%
buona	40%	55%
ottima	50%	15%
Digeribilità integratore		
discreta	15%	
buona	25%	
ottima	60%	

Tabella 5. *Compliance cosmetologica.*

Figura 2. *Luminosità cutanea: aspetto clinico prima (Figura 2a) ed evidente miglioramento dopo (Figura 2b) il trattamento completo*.*
**(topico + integratore)*

Figura 3. *Uniformità del colorito cutaneo: aspetto clinico prima (Figura 3a) ed evidente miglioramento dopo (Figura 3b) il trattamento completo*.*
**(topico + integratore)*

del topico, è un composto di bio-cristalli di aragonite di origine naturale, estratti dalla madreperla dell'ostrica *Pinctada maxima* del Nord dell'Australia e del Mar della Cina, in grado di stimolare l'attività dei fibroblasti, con conseguente aumento della sintesi della matrice extracellulare e rigenerazione tissutale in seguito alla sintesi del collagene di tipo I e III, elastina e decorina, un proteoglicano a struttura igroscopica in grado di facilitare l'adesione intercellulare e quella fra le cellule e le strutture fibrose (8-10). Tutto ciò si tradurrebbe in una attenuazione della secchezza ed in un miglioramento del turgore cutaneo.

Altro componente del topico è l'*estratto di castagna (Castanea sativa)*, ricco di vitamina A, C, B1, B2, B3, le cui proprietà antiossidanti e di stimolazione del turnover cellulare sono ben note (11-12). Studi recenti hanno, tuttavia, dimostrato come tale sostanza possa intervenire nella sintesi delle ceramidi, uno dei principali componenti della barriera cutanea esercitando dunque un ruolo determinante nell'idratazione dello strato corneo e nella integrità della funzione barriera (13). Infine, il *complesso NMF e l'acido ialuronico* svolgerebbero un'azione idratante ed igroscopica (14-15), mentre i semi di sesamo e il germe di grano un'azione nutriente (16).

L'integrazione alimentare risulta principalmente costituita da acidi grassi polinsaturi appartenenti alla serie omega 6 ed omega 3 di derivazione sia vegetale (olio di noce) che marina (olio di krill) (17). Tali acidi svolgono una vasta gamma di importanti funzioni, fra cui il mantenimento dell'integrità della membrana cellulare e del grado di idratazione cutanea; un loro deficit si tradurrebbe pertanto in una eccessiva perdita di acqua trans-epidermica (TEWL) e di conseguenza in una eccessiva secchezza della pelle (16, 18). L'integrazione alimentare contiene inoltre olio di borragine, ricco in acido gamma-linoleico (acido omega 3), di comprovata azione idratante (19). Infine, la presenza nel prodotto di vitamina E (azione antiossidante), vitamina C (azione antiossidante e capillaroprotettore), zinco (azione antiossidante e favorente il rinnovamento del tessuto connettivo) (20-21) e rosmarino (azione antiossidante) (22) contribuirebbe a ritardare i processi di invecchiamento cutaneo tipici della pelle in menopausa e/o premenopausa.

Lo studio da noi condotto ha mostrato come i prodotti testati siano in grado di determinare, sin dalle prime settimane di trattamento, apprezzabili e significative modificazioni in termini di idratazione e turgore, con appianamento delle rughe superficiali del viso, nonché miglioramento della luminosità e dell'uniformità del colorito cutaneo in ambedue i gruppi di studio.

Da un'analisi dettagliata dei dati, si evince come i risultati più soddisfacenti corrispondenti alla voce "notevole miglioramento", si siano osservati nel gruppo A, che prevedeva il trattamento combinato topico + integratore.

L'ecografia ha confermato tali risultati clinici mostrando un aumento dell'ecogenicità cutanea, verosimilmente legata ad un incremento della densità delle fibre collagene del derma (6), maggiormente evidenziabile nel gruppo che effettuava il trattamento completo.
In conclusione, la combinazione dei due prodotti è risultata maggiormente efficace rispetto al solo topico. Pertanto il trattamento completo, in virtù della sinergia d'azione di entrambi i composti, andrebbe consigliato a tutte le donne con evidenti segni cutanei da depauperamento ormonale sia in trattamento ormonale sostitutivo che non. I dati indicano, comunque, come anche la formulazione topica sia dotata di indubbie capacità nel migliorare i parametri considerati (idratazione, turgore, luminosità, colorito); pertanto, ciò non esclude il suo utilizzo come "preventivo" nel contrastare il processo di invecchiamento della cute.

Figura 4-5. *Rughe: aspetto clinico prima (Figure 4a-5a) ed evidente miglioramento, maggiormente apprezzabile in regione glabellare e perioculare, dopo (Figure 4b-5b) il trattamento completo*.*
**(topico + integratore)*

Bibliografia

1. *Verdier-Sevrain S, Bonte F, Gilchrest B. Biology of estrogens in skin: implications for skin aging. Exp Dermatol 2006; 15:83*

2. *Thirion L, Pierard-Franchimont C, Arrese JE, Quatresooz P, Gaspard U, Pierard GE. The skin in menopause. Rev Med Liege 2006; 61:159-162*

3. *Brincat MP, Baron YM, Galea R. Estrogens and the skin. Climateric 2005; 8:110*

4. *Waller JM, Maibach HI.. Age and skin structure and function, a quantitative approach (I): blood flow, pH, thickness, and ultrasound echogenicity. Skin Res Technol 2005; 11:221*

5. *Gniadecka M. Effects of ageing on dermal echogenicity. Skin Res Technol 2001;7:204*

6. *Rallan D, Harland CC. Ultrasound in dermatology-basic principles and applications. Clin Exp Dermatol 2003; 28:632*

7. *Availaible at : http\\www.canfieldsci.com*

8. *Lopez E, Le Faou A, Borzeix S, Berland S. Stimulation of rat cutaneous fibroblasts and their synthetic activity by implants of powdered nacre (mother of pearl). Tissue & Cell 2000; 32: 95*

9. *Fleischmajer R, Fisher LW, MacDonald ED, Jacobos L Jr, Perlish JS, Termine JD. Decorin interacts with fibrillar collagen of embryonic and adult human skin. J Struct Biol 1991; 106:82*

10. *Almeida MJ, Milet C, Peduzzi J, Pereira L, Haigle J, Barthelemy M, Lopez E. Effect of water-soluble matrix fraction extracted from the nacre of Pinctada maxima on the alkaline phosphatase activity of cultured fibroblasts. J Exp Zool 2000; 288:327*

11. *Fujimura T, Tsukahara K, Moriwaki S, Hotta M, Kitahara T, Takema Y. A horse chestnut extract, which induces contraction forces in fibroblasts, is a potent anti-aging ingredient. J Cosmet Sci 2006; 57:369*

12. *Chi YS, Heo MY, Chung JH, Jo BK, Kim HP. Effects of the chestnut inner shell extract on the expression of adhesion molecules, fibronectin and vitronectin, of skin fibroblasts in culture. Arch Pharm Res 2002; 25: 469*

13. *Jouandeaud M, Moreau L, Chauprade Ch, Guichard N, Closs B, Gloaguen V. Barrier function and dry skin: use of rhamnogalacturonans as new therapeutic strategy. Sofw-J 2004; 130:26*

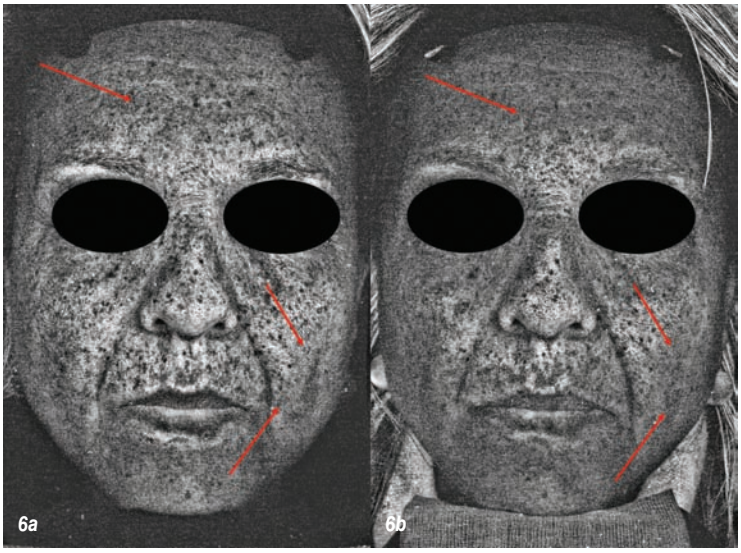

Figura 6. *Valutazione della pigmentazione cutanea mediante filtro UV prima (Figura 6a) ed evidente ridistribuzione del pigmento dopo (Figura 6b) il trattamento completo*.*
**(topico + integratore)*

14. Andre P, Hyaluronic acid and its use as a "rejuvenation" agent in cosmetic dermatology. Semin Cutan Med Surg 2004; 23:218

15. Rawlings AV, Harding CR. Moisturization and skin barrier function. Dermatol Ther 2004; 17 (Suppl 1):43

16. Kim HH, Cho S, Lee S, Kim KH, Cho KH, Eun HC, Chung JH. Photoprotective and anti-skin-aging effects of eicosapentaenoic acid in human skin in vivo. J Lipid Res 2006; 47:921

17. Tou JC, Jaczynski J, Chen YC. Krill for human consumption: nutritional value and potential health benefits. Nutr Rev 2007; 65:63

18. Miquel J, Ramirez-Bosca A, Ramirez-Bosca JV, Alperi JD. Menopause: a review on the role of oxygen stress and favorable effects of dietary antioxidants. Arch Gerontol Geriatr 2006; 42:289

19. Brosche T, Platt D. Effect of borage oil consumption on fatty acid metabolism, transepidermal water loss and skin parameters in elderly people. Arch Gerontol Geriatr 2000; 30:139

20. Prasad AS, Beck FW, Bao B, Fitzgerald JT, Snell DC, Steinberg JD, Cardozo LJ, Zinc supplementation decreases incidence of infections in the elderly: effect of zinc on generation of cytokines and oxidative stress. Am J Clin Nutr 2007; 85:837

21. Chien XX, Zafra-Stone S, Bagchi M, Bagchi D. Bioavailability, antioxidant and immune-enhancing properties of zinc methionine. Biofactors 2006; 27:231

22. Moreno S, Scheyer T, Romano CS, Vojnov AA. Antioxidant and antimicrobial activities of rosemary extracts linked to their polyphenol composition. Free Radic Res 2006; 40:223

La plectina: una proteina multifunzionale con un importante ruolo sulla cute e sui muscoli

AJ Robin Eady[1]
Francesco Bruno[2]

Summary

Plectin: a multifunctional protein with an important role in both skin and muscle biology

Plectin is a large multifunctional protein (> 500 kDa) which has a major role in linking different filament systems to junctional complexes, such as hemidesmosomes and desmosomes, at the cell periphery. It is also localized in Z-lines and dense plaques of striated and smooth muscle, and intercalated discs of cardiac muscle.
A major clue to the causative role of plectin in epidermolysis bullosa with muscular dystrophy came from a study showing that an absence or highly reduced expression of the the antigen HDI/plectin in skin and muscle of patients with the disorder.

Key words: *Plectin, Epidermolysis bullosa, Muscular dystrophy*

Plectina epidermolisi bollosa simplex e distrofia muscolare

In genere i dermatologi sono ben avvezzi a riconoscere i segni cutanei di una malattia sistemica. Per esempio, è prassi quotidiana del dermatologo clinico cogliere l'importanza del collegamento esistente fra la dermatomiosite o l'acantosi nigricans ed una neoplasia maligna, o tra le macchie "*café au lait*" e la neurofibromatosi.
È tuttavia, insolito ed inatteso, che il dermatologo possa essere in grado di identificare precocemente una nuova forma clinica di distrofia muscolare ereditaria (MD).
Questo è possibile grazie ad una proteina mutante, conosciuta con il nome di plectina.
Essa è alla base di una forma rara di distrofia muscolare associata con un sottotipo egualmente raro di Epidermolisi bollosa (EB).
L'associazione fra epidermolisi bollosa e distrofia muscolare è stata scoperta per la prima volta, quasi 20 anni fa, da *Niemi* (1) in Finlandia, che ha descritto due fratelli germani con una forma di Epidermolisi bollosa simplex (confermata dalla microscopia elettronica), associata con una miastenia progressiva.

Plectin, epidermolysis bullosa simplex and muscular dystrophy

Dermatologists are trained to recognize the cutaneous signs of systemic disease. For example, we realize the importance of the link between dermatomyositis or acanthosis nigricans and internal malignancy, or between *café-au-lait* macules and neurofibromatosis. However, it would be most unusual and unexpected for dermatologists to identify a totally novel form of hereditary muscular dystrophy. But this has happened, and the mutant protein underlying a rare form of muscular dystrophy associated with an equally rare subtype of epidermolysis bullosa (EB) is known as plectin.
The first record of association between EB and muscular dystrophy was made nearly 20 years ago by *Niemi et al.* (1) in Finland, who described two siblings with a form of EB simplex (confirmed by electron microscopical examination of a skin biopsy) associated with a progressive muscular weakness. This and subsequent reports (2, 3) highlighted the fact that whereas the skin fragility and blistering usually presented soon after birth, the clinical onset of muscle weakness occurred later in childhood.

[1]St John's Institute of Dermatology, St Thomas' Hospital, London, UK
[2]Dermatologo, Palermo

Questo e successivi "*report*" (2.3) hanno evidenziato che, mentre la fragilità della pelle e la produzione di bolle, si presentano solitamente subito dopo la nascita, l'inizio clinico della debolezza muscolare si presenta, successivamente, nell'infanzia. Sebbene questa associazione sia molto rara e di difficile interpretazione, l'EB simplex associata con distrofia muscolare (EBS-MD), autosomica recessiva, rappresenta una vera e propria entità clinica.

Durante l'inizio degli anni 90 i ricercatori hanno scoperto la base molecolare di molte forme di EB, ed ora conosciamo non meno di 10 geni coinvolti (4). Questi geni codificano le proteine incorporate nei complessi di ancoraggio coinvolti nell'aderenza delle cellule basali dell'epidermide alle cellule dermiche superficiali sottostanti e deputate al mantenimento dell'integrità strutturale delle cellule basali dell'epidermide (Figura 1).

La plectina è una delle proteine, che ha un ruolo chiave nel collegamento tra i filamenti intermedi di cheratina nelle cellule basali alle altre molecole negli emidesmosomi, ed attraverso essi, alle componenti molecolari dei filamenti e delle fibrille di ancoraggio.

La plectina è una macroproteina multifunzionale (> 500 kDa), presente in un'ampia varietà di cellule e tessuti di mammiferi. Riveste un ruolo importante nel collegamento fra i differenti sistemi filamentari con i complessi giunzionali, come gli emidesmosomi ed i desmosomi, alla periferia delle cellule. Inoltre è localizzata nelle linee-Z e nelle placche dense del muscolo striato e liscio e nei dischi intercalati (strie scalariformi) del muscolo cardiaco (5).

Un indizio importante del ruolo etiologico della plectina nell'associazione EBS-MD è stato dimostrato da uno studio che ha rilevato un'assenza o una forte riduzione dell'antigene HDI/plectina nella pelle e nei muscoli dei pazienti affetti da questa malattia (6).

Contemporaneamente, altri autori (7) hanno riportato le prime mutazioni di plectina nell' EBS-MD in soggetti di origine maltese e siciliana.

Le osservazioni preliminari riportate in uno studio posteriore da *McMillan* ed altri (8), hanno segnalato altre indagini più dettagliate del muscolo striato di uno dei primi pazienti e di altri pazienti affetti da EBS-MD, provenienti dal Giappone e dall'Italia.

Due di questi pazienti erano costretti sulla sedia a rotelle perché alla malattia muscolare si era associata un'atrofia cerebellare e cerebrale e il terzo, il più giovane, era stato sottoposto ad una tracheo-

Although a form of EB simplex associated with muscular dystrophy (EBS-MD) with an autosomal recessive inheritance did seem to be a true entity, it was also very rare and incompletely defined.

During the early 1990s researchers uncovered the molecular basis of many forms of EB, and we now know that there no less than 10 causative genes (4). These genes encode for proteins incorporated in the 'anchoring complexes' involved in the adherence of epidermal basal cells to the underlying superficial dermis and in maintaining the structural integrity of basal epidermal cells (Figure 1). One of the proteins is plectin, which has a key role in linking the keratin intermediate filaments in basal cells to other molecules in the hemidesmosomes, and through them, to molecular components of the anchoring filaments and anchoring fibrils. Plectin is a large multifunctional protein (> 500 kDa) that is expressed in a wide variety of mammalian cells and tissues. It has a major role in linking different filament systems to junctional complexes, such as hemidesmosomes and desmosomes, at the cell periphery. It is also localized in Z-lines and dense plaques of striated and smooth muscle, and intercalated discs of cardiac muscle [reviewed in (5)].

A major clue to the causative role of plectin in EBS-MD came from a study showing that an absence or highly reduced expression of the the antigen HDI/plectin in skin and muscle of patients with the disorder (6). Concurrently, other authors (7) reported the first plectin mutations in EBS-MD individuals of Maltese and Sicilian origin. The preliminary observa-

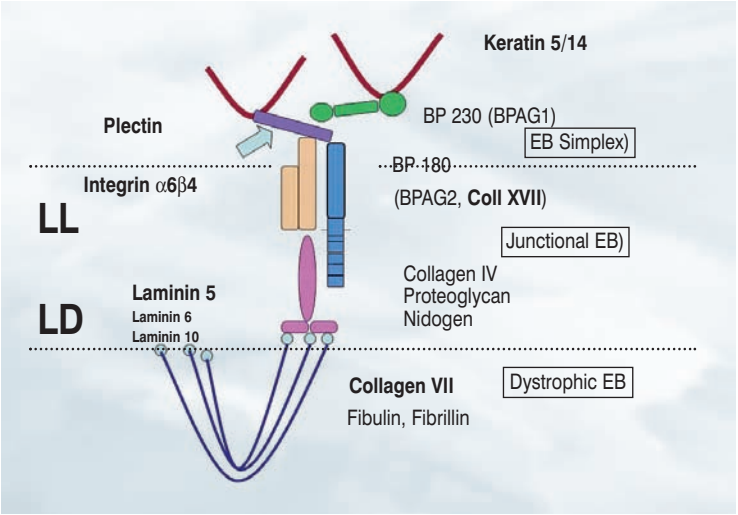

Figura 1.
Diagramma rappresentante le molecole che costituiscono il complesso di ancoraggio che collega le cellule epidermiche al derma superficiale.

Figure 1.
Diagrammatic representation of the molecules constituting the Anchoring Complex linking basal epidermal cells to the superficial dermis.

tomia nella prima infanzia per una severa ostruzione cicatriziale laringo-sovraglottica.
I risultati più interessanti consistevano nella perdita della normale organizzazione delle fibre muscolari; le linee Z erano piccole e male allineate. Lo studio ha fornito un'ulteriore prova che la plectina ha un ruolo nell'ancoraggio dei filamenti del muscolo (desmina), alla membrana delle cellule, poiché nel tessuto dei pazienti questa associazione è alterata.
La plectina è coinvolta anche nell'ancor più rara EBS Ogna.
I pazienti affetti da questa malattia autosomica dominante, presentano mutazioni meno severe che interessano un allele di plectina.
Clinicamente sono presenti bolle ma non c'è alcun coinvolgimento muscolare (9).

Conclusioni

I clinici come i dermatologi ed i neurologi, adesso sono in grado di riconoscere che le mutazioni di plectina possono causare un disordine ereditario che si manifesta con una dermatosi severa associata a patologie che coinvolgono i muscoli, il cervello, l'apparato gastrointestinale e respiratorio.
La plectina riveste oggi una grandissima importanza come chiave multifunzionale di molti organi e sistemi.

Di seguito riportiamo una pubblicazione recente (gennaio 2007), relativa ad uno studio sulla plectina, condotto dalla Clinica Dermatologica dell'Università di Hokkaido. I ricercatori dimostrano in 3 casi di EBS-MD il ruolo della plectina sia negli emidesmosomi della pelle sia nella membrana del miocita (8).

tions reported in the latter study prompted further, more detailed investigations, by *McMillan et al.* (8) of striated muscle from one of the original patients, and from additional EBS-MD patients from Japan and Italy. Two of these patients were confined to wheelchairs because or their muscle disease, one additionally had cerebellar and cerebral atrophy, and the third, who was also the youngest, required a tracheostomy in early childhood for severe supraglottic laryngeal scarring and obstruction. The most interesting findings were the gross disruption of the normal orderly organization of muscle fibres; the Z lines were small and misaligned. The study provided further evidence that plectin has a role in anchoring muscle (desmin) filaments to the cell membrane, since, in the patient's tissue, this normal association was perturbed.
A further insight into plectin's role is skin is seen in the even rarer EBS Ogna. Patients with this autosomal dominant disease have less severe mutations affecting one plectin allele, and although they suffer with skin blistering, they have no muscle symptoms (9).

Conclusions

In conclusion, clinicians including dermatologists and neurologists now recognize that plectin mutations may cause a hereditary disorder manifesting with severe changes in skin, muscle, brain and the respiratory and gastrointestinal tracts. Plectin has also become the focus of interest as a key multifunctional molecule in many organ systems.

Bibliografia/References

1. Niemi KM, Sommer H, Kero M, Kanerva L, Haltia M. Epidermolysis bullosa simplex associated with muscular dystrophy with recessive inheritance. Arch Dermatol. 1988;124:551-4.

2. Fine JD, Stenn J, Johnson L, Wright T, Bock HG, Horiguchi Y. Autosomal recessive epidermolysis bullosa simplex. Generalized phenotypic features suggestive of junctional or dystrophic epidermolysis bullosa, and association with neuromuscular diseases. Arch Dermatol. 1989;125:931-8.

3. Patrizi A, Di Lernia V, Neri I, Badiali De Giorgi L, Masi M. Epidermolysis bullosa simplex associated with muscular dystrophy: a new case. Pediatr Dermatol. 1994;11:342-5.

4. Uitto J, Richard G. Progress in epidermolysis bullosa: from eponyms to molecular genetic classification. Clin Dermatol. 2005;23:33-40.

5. Wiche G. Role of plectin in cytoskeleton organization and dynamics. J Cell Sci. 1998;111:2477-86.

6. Gache Y, Chavanas S, Lacour JP, Wiche G, Owaribe K, Meneguzzi G, Ortonne JP. Defective expression of plectin/HD1 in epidermolysis bullosa simplex with muscular dystrophy. J Clin Invest. 1996;97:2289-98

7. Smith FJ, Eady RA, Leigh IM, McMillan JR, Rugg EL, Kelsell DP, Bryant SP, Spurr NK, Geddes JF, Kirtschig G, Milana G, de Bono AG, Owaribe K, Wiche G, Pulkkinen L, Uitto J, McLean WH, Lane EB. Plectin deficiency results in muscular dystrophy with epidermolysis bullosa. Nat Genet. 1996;13:450-7.

8. McMillan JR, Akiyama M, Rouan F, Mellerio JE, Lane EB, Leigh IM, Owaribe K, Wiche G, Fujii N, Uitto J, Eady RA, Shimizu H. Plectin defects in epidermolysis bullosa simplex with muscular dystrophy. Muscle Nerve. 2007; 35:24-35.

9. Koss-Harnes D, Hoyheim B, Anton-Lamprecht I, Gjesti A, Jorgensen RS, Jahnsen FL, Olaisen B, Wiche G, Gedde-Dahl T Jr. A site-specific plectin mutation causes dominant epidermolysis bullosa simplex Ogna: two identical de novo mutations. J Invest Dermatol. 2002 Jan;118(1):87-93.

J Invest Dermatol. 2002 Jan;118(1):87-93.

Plectin defects in epidermolysis bullosa simplex with muscular dystrophy

McMillan JR, Akiyama M, Rouan F, Mellerio JE, Lane EB, Leigh IM, Owaribe K,Wiche G Fujii N, Uitto J, Eady RA, Shimizu H

Department of Dermatology, Hokkaido University Graduate School of Medicine, Kita-ku, Sapporo 060-8638, Japan

Epidermolysis bullosa simplex with muscular dystrophy (EBS-MD, MIM 226670) is caused by plectin defects. We performed mutational analysis and immunohistochemistry using EBS-MD (n = 3 cases) and control skeletal muscle to determine pathogenesis. Mutational analysis revealed a novel homozygous plectin-exon32 rod domain mutation (R2465X). All plectin/HD1-121 antibodies stained the control skeletal muscle membrane. However, plectin antibodies stained the cytoplasm of type II control muscle fibers (as confirmed by ATPase staining), whereas HD1-121 stained the cytoplasm of type I fibers. EBS-MD samples lacked membrane (n = 3) but retained cytoplasmic HD1-121 (n = 1) and plectin staining in type II fibers (n = 3). Ultrastructurally, EBS-MD demonstrated widening and vacuolization adjacent to the membrane and disorganization of Z-lines (n = 2 of 3) compared to controls (n = 5). Control muscle immunogold labeling colocalized plectin and desmin to filamentous bridges between Z-lines and the membrane that were disrupted in EBS-MD muscle. We conclude that fiber-specific plectin expression is associated with the desmin-cytoskeleton, Z-lines, and crucially myocyte membrane linkage, analogous to hemidesmosomes in skin.

A screening program for the early detection and prevention of oral cancer

Pietro Leocata[1]
Antonio D'Alessandro[2]
Maurizio D'Amario[2]
Antonella Barone[2]
Mario Giannoni[2]

Summary

A screening program for the early detection and prevention of oral cancer

A correct and early identification of the pre-cancer conditions, such as leucoplakia, eritroplasia *and* lichen, *is an essential step for an early diagnosis and for effective primary prevention. The present screening trial was carried out in the population over 40 years (102 females and 78 males) of a centre Italy municipality. The final diagnosis was carried out by biopsy and histological examination. The trial provided a contribution to the reduction of the incidence of oral cancer, both by the identification of pre-cancer lesions and by giving health information to the group examined.*
Moreover, many people discovered the importance of the oral periodic examination, also for the prevention of oral cancer. No case of acclaimed oral cancer was identified during the examinations.
In this way, although oral cancer is a relevant health problem, with high prevalence and mortality rates, this type of population-based screening programs is probably successful in decreasing its incidence and in encouraging an early diagnosis, both from the MD and the DDS.
In conclusion, the screening programs for primary prevention seem to be an effective strategy for the control and early diagnosis of oral cancer.

Key words: *Oral cancer, Head-neck cancer, Oral and pharyngeal cancer (OPC)*

Introduction

The head-neck cancer represents the 3% of total cancer (1).
In Italy, about 4,500 new cases/year of oral cancer among men (8.2/100,000) and 1,300 (2.8/100,000) among women are estimated; the incidence is three times higher in northern Italy than in central/southern Italy (2).
In the USA the incidence is 11/100,000; the male/female ratio is 2:1 and the mortality about 2% of the total deceases for cancer; the average age of appearance of the disease is 64 years (1).
From a social point of view, oral cancer is more diffused in low socioeconomic classes (3).
At the moment of diagnosis, 50% of the oral cancer was diffused to the adjoining tissues; only 50% survive after 5 years (4).
Lips, tongue, gums, oral floor and pharynx are the most frequently affected parts; the histological sort is often a *squamocellular carcinoma* (5).
Smokers develop the 80% of the total oral malignant neoplasias: <15 cigarettes/day smokers have a risk to be affected that is 3-4 times higher than non smokers and >15 cigarettes/ day smokers 9-10 times higher than non smokers; 90% of the diseases for oral cancer occurs in smokers (6, 7).
A correct and early identification of the pre-cancer conditions, such as *leucoplakia*, *eritroplasia* and *lichen*, is an essential step for an early diagnosis and for effective primary prevention; 18% of *leucoplakia* will evolve in cancer (5).
Local pain, earache, odynophagia, dysphagia, tongue ipomotility and haemorregha are the

[1]Anatomia Patologica
[2]Clinica Odontoiatrica
Dipartimento di Scienze Chirurgiche
Università degli Studi dell'Aquila, Italy

most common symptoms in advanced stages, when the prognosis is unfavourable (8, 9).
At the moment of the inspection, cancer ulceration and volume increasing of latero-cervical lymphonodes are often displayed; nevertheless, biopsy and imaging (endoscopy, Rx and TAC/RMN) are essential for a correct diagnosis and for grading of the neoplasia (10, 11).
It is supposed that drinking more than 8 glasses of wine a day increases the risk of oral cancer up to 4-5 times; in any case, the risk is linked to the total amount of ethanol drunk, rather than to the type of the beverage and its relative alcohol concentration (12).
Smoking and drinking at the same time increase the risk up to 50-100 times when compared to non smoker-non drinking patients (13, 14).
A lack in eating vegetables and fruits contributes to develop cancer in general, and oral cancer in particular (15).
This evidence is probably linked to a lack of antioxidant substances in the proximal transit organs (mouth, pharynx, esophagus) that have the first direct contact with cancerogenetic substances, such as tobacco and alcohol (15).
In this way, high concentrations of *betacarotene per os* seem to be able to induce a regression in pre-neoplastic lesions.
The foremost screening tests are carried out by inspection (by a dentist mirror) and palpation of the soft tissues (to spotlight obscure mass), exam of the mouth floor, tongue lateral and ventral walls (shifting the tongue by a gauze to display the hidden area), and hard and soft palate (16, 17).
Therefore, the dentist's ability appears to be more important than that of practitioners; however, elderly people rarely ask for the intervention of the former (18).
The *American Cancer Society* recommends an oral cancer check every 3 years for people younger than 40 and older than 20 years, and every year for older than 40 years; the *Canadian Task Force on the Periodic Health Examination* advices an oral examination in people older than 60 years with risk factors (smoking and/or drinking) (16).
In this way, the "*Mediterranean diet*" seems to be a very effective model for prevention of both cardiovascular disease (CVD) and cancer (15).
Nonetheless, since the delay in diagnosis of oral cancer is one of the prognostic unfavourable element, a widespread control and follow-up of the high risk population seems to be a good way to reduce its incidence (16).
For these reasons, we carried out a screening program on the population living in a municipality area in central Italy.

Figure 1. *Leucoplakia.*

Figure 2. *Lichen.*

Materials and method

The screening trial was carried out in May-July 2006, in the population resident in the municipality of Barisciano, district of L'Aquila (Italy).
All the inhabitants of the town over 40 years were offered a free examination by a letter from the Mayor's Office, 15 days before the day of the meeting.
The examining staff was composed of both medical doctors (MD) and doctors in dental

	Males	Females	Total
n	453	559	1012
medium age (SD)	59.86(13.96)	69.96(15.48)	62.03(14.97)
		Examined	
	Males	Females	Total
n	78	102	180
medium age (SD)	63.85(14.19)	64.68(13.14)	64.32(13.55)

Table 1. *Population enrolled and examined.*

	Males	Females	Total
n	27	22	49
medium age (DS)	68.59(15,43)	69.14(13.31)	68.84(14.38)

Table 2. *Patients dispatched to the Maxillo-Facial Surgery Unit.*

Figure 3. *Granular cells tumour.*

Figure 4. *Keratosys.*

surgery (DDS) from the *Department of Surgical Science, University of L'Aquila (Italy)*. Dental students were admitted as observers to the examinations. The screening was carried out in the offices of the *Barisciano's Public Health Service*.
The examination was carried out utilising disposable rubber gloves, sterilised mouth mirror and gauzes, as well as frontal examination optic fibers medical lamps.
All the patients with suspect mucosal lesions, intratissutal masses or increasing of latero-cervical lymphnodes were immediately dispatched to the *Surgery Science Department's Maxillo-Facial Surgery Unit*.
The final diagnosis was carried out by biopsy and histological examination.

Results

The number of persons enrolled and examined by the *Dentist Unit* is shown in Table 1; the number of patients dispatched to the *Maxillo-Facial Surgery Unit* is reported in Table 2. Macroscopic and histological aspects of some lesions are presented in Figures 1-4 and 5-8 respectively. The histological assessment, the localisation and the number of analyses perfor-

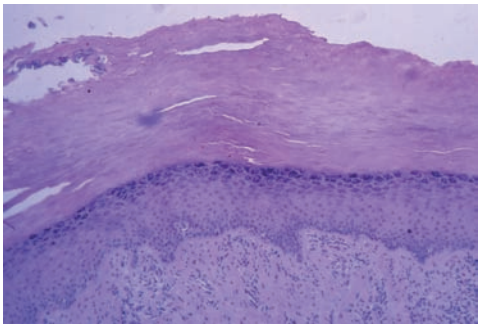

Figure 5. *Leucoplakia.*

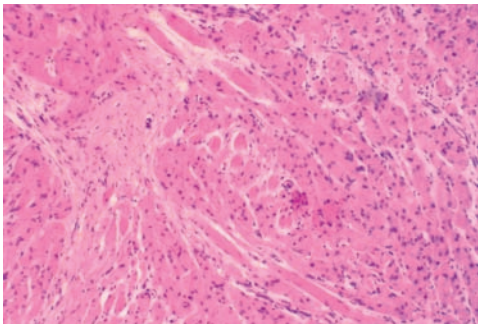

Figure 7. *Granular cells tumour.*

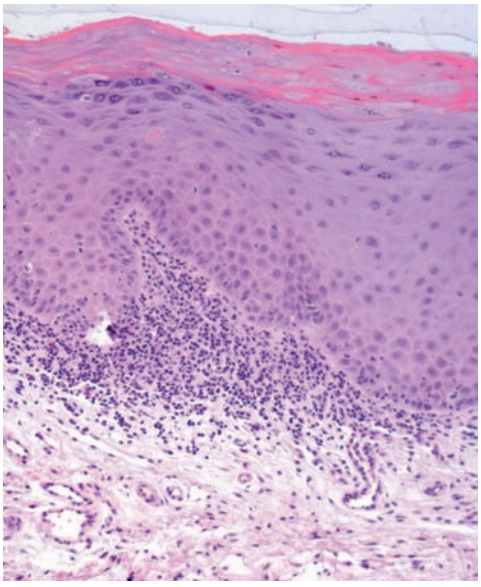

Figure 6. *Lichen.*

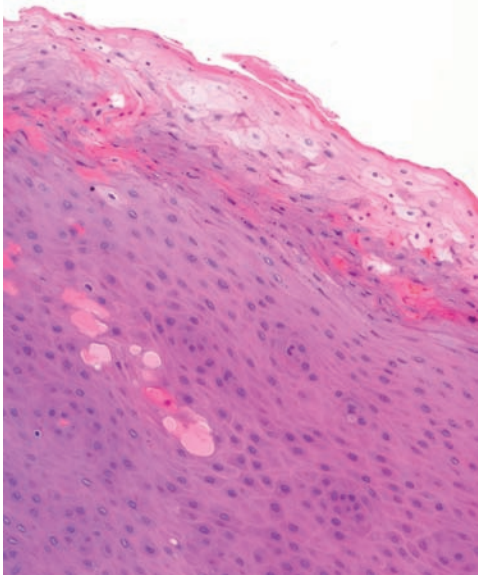

Figure 8. *Keratosys.*

med are shown in Table 3. Mean age of examined women was similar to that of enrolled ones; mean age of examined men was statistically higher then enrolled ones.

Discussion

The protocol performed by the *Surgical Science Department of L'Aquila University* demonstrated the feasibility of oral-cancer-programs' public screening.
A contribution to the reduction of the incidence of oral cancer was given by the identification of pre-cancer lesions and by providing health information to the group examined. General suggestions for the prevention of cancer were given both by elevating the alert level of the people for oral lesions, local pain, earache, odynophagia, disphagia, tongue ipomotility and haemorrhage, and limphnodes volume increasing, and giving a correct information about the risk of smoking, drinking alcohol, consuming scarce amounts of fruit and vegetables.
Moreover, many people discovered the importance of the oral periodic examination, also for the prevention of oral cancer.
No case of acclaimed oral cancer was identified during the examinations.
In this way, although oral cancer is a heavy health problem, with high prevalence and mortality rates, this type of population-based screening programs are probably successful in decreasing its incidence and in encouraging an early diagnosis, both from the MD and the DDS.
Since a low rate examined/enrolled population was found, the screening program demonstrated that higher possibility of success in the prevention of oral cancer could be achieved when family doctors and local general practitioners and dentists are inserted in the prevention team.
They might play a significant role, in small communities relatively far from Universities and Hospitals, in providing information to their patients on the importance of prevention examinations.
In this way, people recruitment needs better watchfulness from both health services and dental/medical operators.
The presence of dental/medical students during the examinations seems to be useful to form a correct insight both in dental students and dental practioner, in relation to oral cancer early diagnosis and prevention. This is sometimes underestimated, due to the higher level attention requested by the "modern dental care" management.
Finally, under an ethic, human and professional point of view, the improvement of the quality of life of the patient examinated is one of the highest fulfilments a health provider might desire to attain.

Conclusion

The local screening programs for primary prevention seems to be an effective strategy in the control and early diagnosis of oral cancer.

References

1. *Renner G. Small cell carcinoma of the head and neck: a review. Semin Oncol 2007; 34:3*

2. *Negri E, La Vecchia C, Franceschi S, Tavani A. Attributable risk of oral cancer in Northern Italy. Cancer Epidemiol Biomarkers Prev 1993; 2:189*

3. *Hashibe M, Jacob BJ, Thomas G, Ramadas K, Mathew B, Sankaranarayanan R, Zhang ZF. Socioeconomic status, lifestyle factors and oral premalignant lesions. Oral Oncol 2003; 39:664*

4. *Scully C, Bagan JV. Recent advances in Oral Oncology. Oral Oncol 2007; 43:107*

5. *Ripari M, Giannoni M. Oral cancer. Minerva Stomatol 2003; 52:35*

6. *Al-Shammari KF, Moussa MA, Al-Ansari JM, Al-Duwairy YS, Honkala EJ. Dental patient awareness of smoking effects on oral health: Comparison of smokers and non-smokers. J Dent 2006; 34:173*

7. *Accortt NA, Waterbor JW, Beall C, Howard G, Brooks CM. Need to educate primary caregivers about the risk factor profile of smokeless tobacco users. J Cancer Educ 2005; 20: 222*

Histological assessment	n	Localization
Granular cells tumour	n=1	Tongue
Inflammatory hyperplasia	n=1	Lips
Lichen	n=1	Cheek
Keratosys	n=2	Cheek
Leucoplakia	n=2	Tongue cheek

Table 3. *Histological diagnosis.*

8. Beltran D, Faquin WC, Gallagher G, August M. Selective immunohistochemical comparison of polymorphous low-grade adenocarcinoma and adenoid cystic carcinoma. J Oral Maxillofac Surg 2006; 64:415

9. Cianfriglia F., Cianfriglia C., De Rossi B., D'Alessandro A., Galeota G.D., Lattanzi A., Capogreco M. Maxillo-dontostomatological problems in the oncologic patients. Internat J Maxillo Odontostomatol 2004; 3:79

10. Franceschi S, Barzan L, Talamini R. Screening for cancer of the head and neck: if not now, when? Oral Oncol 1997; 33:313

11. Splieth CH, Sumnig W, Bessel F, John U, Kocher T. Prevalence of oral mucosal lesions in a representative population. Quintessence Int 2007; 38:23

12. Ogden GR. Alcohol and oral cancer. Alcohol. 2005; 35:169

13. Johnson N. Tobacco use and oral cancer: a global perspective. J Dent Educ 2001; 65:328

14. Rodriguez T, Altieri A, Chatenoud L, Gallus S, Bosetti C, Negri E, Franceschi S, Levi F, Talamini R, La Vecchia C. Risk factors for oral and pharyngeal cancer in young adults. Oral Oncol 2004; 40:207

15. Toporcov TN, Antunes JL, Tavares MR. Fat food habitual intake and risk of oral cancer. Oral Oncol 2004; 40:925

16. Kahn MA. Screening for oral cancer - a matter of life or death. J Mass Dent Soc 2006; 54:24

17. Ligen MW. Oral cancer screening aids: where is the science? Oral Surg Oral Med Oral Pathol Oral Radiol Endod 2007; 103:153

18. Koerner KR. Evaluation and treatment by general dentists of oral soft-tissue lesions. Dent Today 2006; 25:90

Microcircolo e invecchiamento cutaneo

Antonino Di Pietro[1]
Pietro Cazzola[2]

Summary

Microcirculation and skin aging

Some elderly individuals seem to be younger and other older than their stated ages and the skin and its appendages are easy markers of physiologic age. Much of the skin aspect and functions is due to cutaneous microcirculation. Studies performed using videocapillaroscopy have shown that cutaneous microcirculation is constructed by two main horizontal plexuses.
Aging induces the gradual loss of dermal nutritional vessel density. This is the consequence of an impaired functional integrity of the endothelial cells.
The endothelial cells undergo replicative senescence after a finite number of divisions and the damage of telomeric DNA is the biological clock.
The measures to slow skin aging are a healthy life style, the protection against UV (photoaging) and the use of drugs that act on microvessels.

Key words: *Skin aging, Microcirculation*

La cute specchio dell'invecchiamento

È a tutti noto che alcuni individui anziani sembrano molto più giovani della loro età e che altri, al contrario, appaiono molto più vecchi. Ciò suggerisce l'esistenza di un gap tra età fisiologica ed età cronologica che l'aspetto della cute e delle sue appendici permette di cogliere con facilità. L'importanza di questa discrepanza non risiede nel semplice declino dell'aspetto estetico, per altro importante, ma piuttosto nell'osservazione che a un'apparenza maggiormente vecchieggiante corrisponde anche una reale accelerazione del processo di invecchiamento fisiologico (1).
A questa conclusione si è giunti sin dai primi anni '80, quando aspetto senescente e fisiologia cutanea sono stati correlati studiando la capacità riparativa nei confronti delle ferite (2).
Oggi è ampiamente risaputo che il processo di cicatrizzazione cutanea è largamente dipendente dal microcircolo, la cui integrità consente i normali processi vitali dell'apparato tegumentario (3).

Microcircolo cutaneo

Il microcircolo cutaneo è costituito da due plessi vascolari disposti orizzontalmente: il primo è situato 1-1,5 mm sotto la superficie cutanea (plesso superficiale), il secondo è loca-

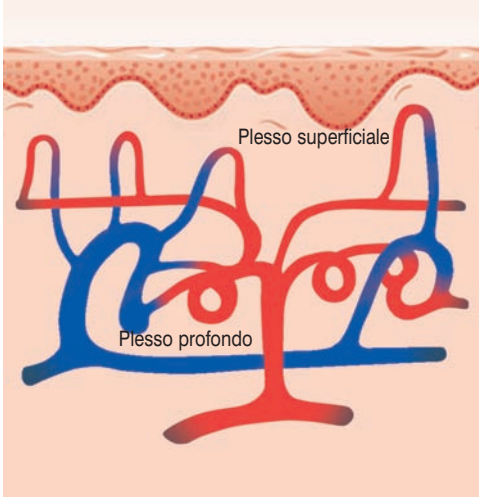

Figura 1. *Microcircolo cutaneo.*

[1]Dipartimento di Dermatologia, Ospedale L. Marchesi, Inzago (Milano)
[2]Specialista in Anatomia e Istologia Patologica e Tecniche di Laboratorio, Milano

lizzato in prossimità della giunzione del derma con il sottocute (lamina vascolare subpapillare); arteriole ascendenti e venule discendenti decorrono appaiate e collegano i due plessi (4) (Figura 1).
In passato lo studio del microcircolo cutaneo è stato effettuato tramite la biopsia cutanea.
Quest'ultima è da considerarsi oggi una procedura troppo invasiva, soprattutto quando eseguita in aree specifiche del volto, che molto spesso è la sede di trial in cosmetologia. A ciò si deve aggiungere che i campioni bioptici, oltre a non consentire l'osservazione del movimento sanguigno, sono sovente soggetti ad artefatti tecnici che non consentono la corretta visualizzazione delle più fini strutture vascolari (5).
Attualmente l'esame del microcircolo cutaneo può essere eseguito mediante videocapillaroscopia che, attraverso l'impiego di software dedicati, permette anche stime quantitative (6, 7), mentre il flusso ematico può essere misurato mediante la flussometria laser-Doppler (8).

Il microcircolo cutaneo nell'invecchiamento

Il primo studio "*moderno*" su cosa accade del microcircolo cutaneo con il trascorrere dell'età risale al 1995 quando *Kelly et al.* osservarono che nella cute dell'anziano, rispetto al giovane, le anse vascolari del derma papillare sono ridotte del 37-40%, a seconda delle aree considerate (9).
Oltre a descrivere un impoverimento vascolare, tali Autori dimostrarono anche che con l'invecchiamento i vasi del microcircolo cutaneo che decorrono orizzontalmente sono maggiormente allungati e ampiamente dilatati (9).
Studi più recenti oltre a confermare questi dati, hanno meglio evidenziato l'eterogeneità della microcircolazione cutanea nelle diverse zone corporee: infatti, indipendentemente dall'età, le anse capillari (verticali) predominano nelle mani, mentre la vascolarizzazione parallela è prevalente nella fronte e nelle rughe (5, 10) (Figura 2).

Perché con l'età il microcircolo cutaneo si riduce?

Innanzi tutto occorre sottolineare che il microcircolo cutaneo, al pari dell'intero apparato vascolare, risente negativamente dei comuni fat-

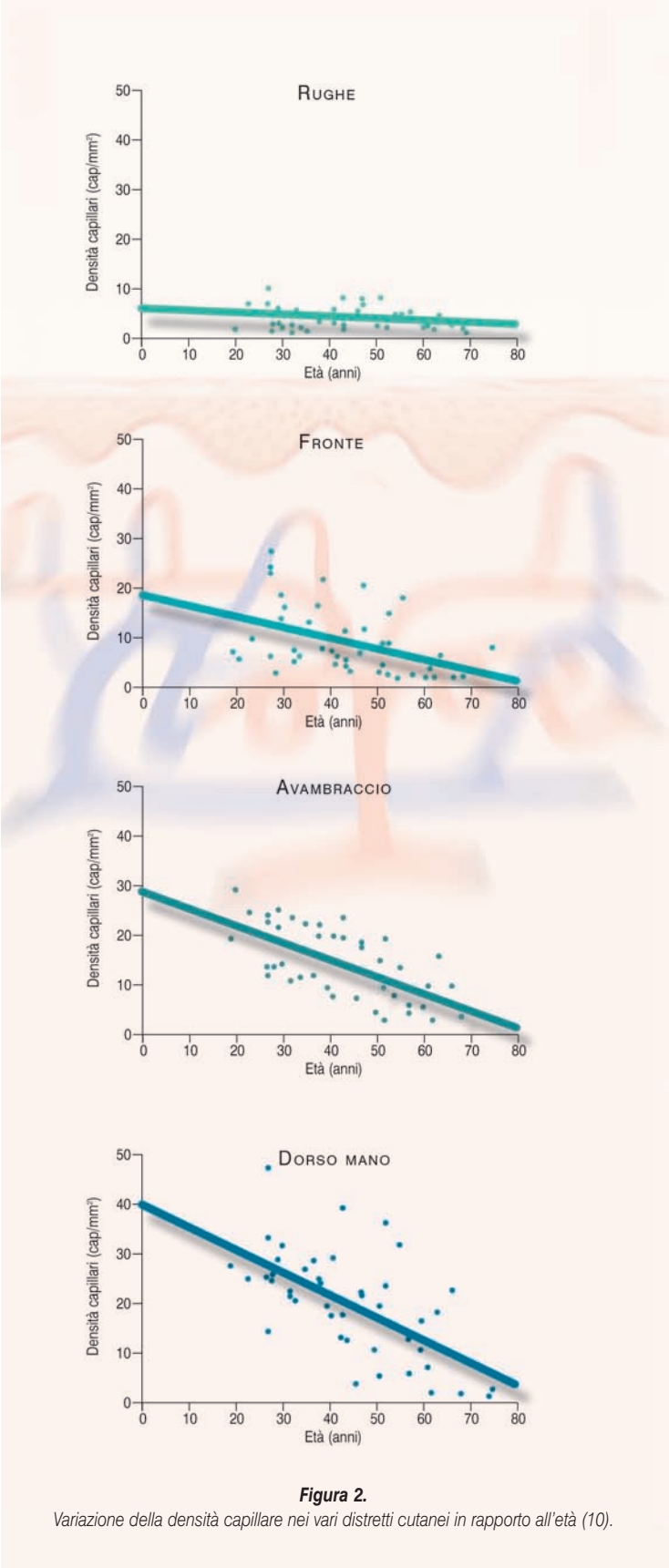

Figura 2.
Variazione della densità capillare nei vari distretti cutanei in rapporto all'età (10).

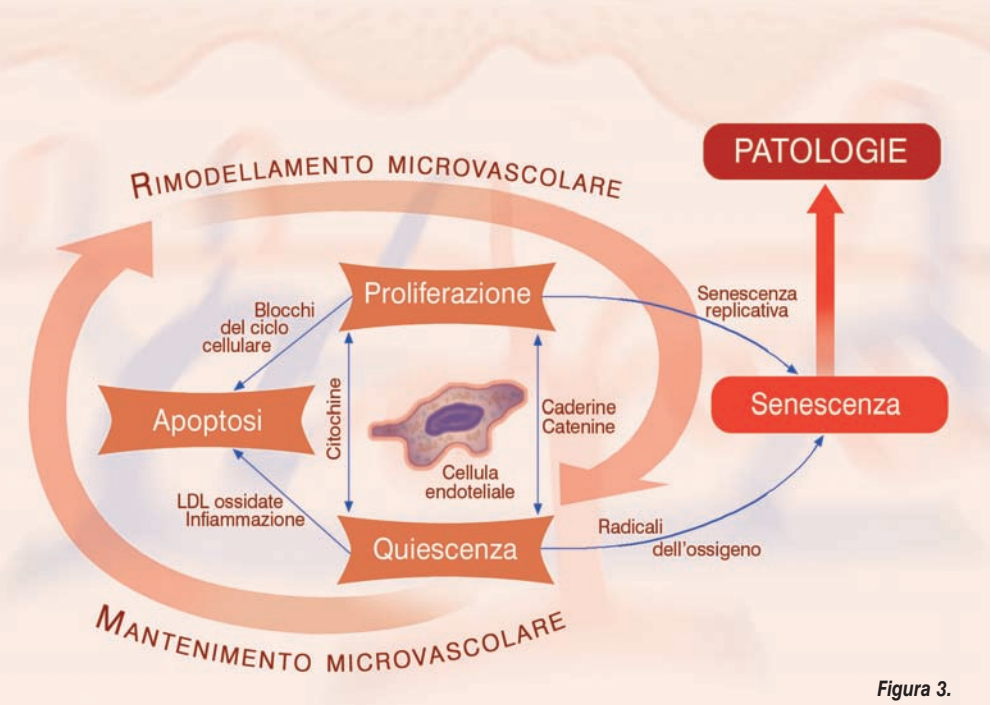

Figura 3.
Proliferazione cellulare, quiescenza, apoptosi e senescenza sono le quattro principali fasi delle cellule endoteliali che collocano il microcircolo cutaneo in equilibrio tra mantenimento e rimodellamento (13).

tori di rischio cardiovascolare (11), e che tra questi, vista l'ampia diffusione, una particolare menzione spetta al fumo. Infatti studi condotti con teletermografia hanno evidenziato che il fumo di sigaretta a livello cutaneo provoca una marcata vasocostrizione che in alcuni casi dà origine ad immagini di "*amputazione termica*" (12).
Il microcircolo cutaneo per raggiungere l'omeostasi deve subire una serie di adattamenti in cui il tasso di crescita dei nuovi vasi deve controbilanciare la perdita di quelli vecchi. Quest'ultima si realizza attraverso l'apoptosi e i processi di riorganizzazione vascolare (13).
Nel mantenimento dell'equilibrio vascolare il ruolo chiave è svolto dalle cellule endoteliali che vanno incontro a proliferazione, quiescenza, apoptosi e senescenza (13).
Nell'adulto l'endotelio è in condizioni di quiescenza e le cellule endoteliali si replicano molto lentamente, se non attivate da citochine infiammatorie, stress ossidativo o altri insulti patologici. L'attivazione delle cellule endoteliali comporta la liberazione da parte loro di differenti fattori vasoprotettivi (NO, angiopoietina-2, VEGF, ecc) che bloccano l'induzione di importanti molecole favorenti la morte cellulare (13).
In particolare l'NO, possedendo anche la capacità di indurre la telomerasi[1] (14), agisce non solo come vasoprotettore, ma anche come agente anti-invecchiamento, dal momento che favorisce il mantenimento di un fenotipo cellulare di tipo giovanile (13).
Le cellule endoteliali, analogamente alle altre cellule somatiche, dopo un numero finito di moltiplicazioni (tra 20 e 50) vanno incontro a una senescenza replicativa (Figura 3), legata alla ridotta attività della telomerasi, che comporta la perdita della capacità rigenerativa (13).

[1] Telomero è la regione terminale del cromosoma, da cui deriva il nome stesso, composta di DNA altamente ripetuto, che non codifica per alcun prodotto proteico. Ha un ruolo determinante nell'evitare la perdita di informazioni durante la duplicazione dei cromosomi. La DNA polimerasi, infatti, non è in grado di replicare il cromosoma fino alla sua terminazione; se non ci fossero i telomeri, che quindi vengono accorciati ad ogni replicazione, la replicazione del DNA comporterebbe in ogni occasione una significativa perdita di informazione genetica. Vi sono evidenze che questo progressivo accorciamento dei telomeri sia associato all'invecchiamento della cellula e dell'intero organismo.
La telomerasi è un enzima, che permette la ricostruzione dei telomeri mancanti, in modo da mantenere integri i cromosomi.

Conclusioni

L'invecchiamento della cute è un processo continuo che col trascorrere del tempo determina una modificazione dell'aspetto e della funzione di tale organo.
Con l'avanzare dell'età molti costituenti della cute vanno incontro ad una riduzione del volume e del numero e il microcircolo non sfugge a questa regola.
Poiché il microcircolo cutaneo, attraverso la diffusione dell'ossigeno e dei nutrienti, è responsabile del mantenimento della vitalità delle strutture circostanti, ben si comprende come la riduzione del letto capillare influenzi negativamente il trofismo della cute.
La diminuzione della densità capillare è pertanto la principale causa dell'atrofia cutanea e del pallore che si osservano nell'anziano, ma l'effetto più importante causato dalla restrizione del letto vascolare è rappresentato da un deficit funzionale che si estrinseca in una ritardata risposta ai vari stimoli e in una ridotta capacità di termoregolazione (15-19).
Non potendo contrastare l'ineluttabile, l'obiettivo terapeutico nell'invecchiamento cutaneo deve essere quello di ritardare il più possibile i processi involutivi mediante stili di vita corretti, esercitando un'efficace protezione nei confronti delle radiazioni ultraviolette (fotoinvecchiamento) e utilizzando farmaci con provati effetti sul microcircolo.

Bibliografia

1. *Grove GL. Physiologic changes in older skin. Clin Geriatr Med 1989; 5:115*

2. *Grove GL. Age-Related differences in healing of superficial skin wounds in humans. Arch Dermatol Res 1982; 272:381*

3. *Li J, Zhang YP, Kirsner RS. Angiogenesis in wound repair: angiogenic growth factors and the extracellular matrix. Microsc Res Tech 2003; 60:107*

4. *Braverman IM. The cutaneous microcirculation. J Investig Dermatol Symp Proc 2000; 5:3*

5. *Li L, Mac-Mary S, Sainthillier JM, et al. Age-related changes of the cutaneous microcirculation in vivo. Gerontology 2006; 52:142*

6. *Sainthillier JM, Degouy A, Gharbi T, et al. Geometrical capillary network analysis. Skin Res Technol 2003; 9:312*

7. *Sainthillier JM, Gharbi T, Muret P, Humbert P. Skin capillary network recognition and analysis by means of neural algorithms. Skin Res Technol 2005; 11:9*

8. *Eun HC. Evaluation of skin blood flow by laser Doppler flowmetry. Clin Dermatol 1995; 13:337*

9. *Kelly RI, Pearse R, Bull RH, et al. The effects of aging on the cutaneous microvasculature. J Am Acad Dermatol 1995; 33(5 Pt 1):749*

10. *Li L, Mac-Mary S, Marsaut D, et al. Age-related changes in skin topography and microcirculation. Arch Dermatol Res 2006; 297:412*

11. *Cooper LT, Cooke JP, Dzau VJ. The vasculopathy of aging. ,J Gerontol 1994; 49:B191*

12. *Di Carlo A. A study of early effects of cigarette smoking by telethermography. J Platic Dermatol 2005; 1:5*

13. *Chang E, Yang J, Nagavarapu U, Herron GS. Aging and survival of cutaneous microvasculature. J Invest Dermatol 2002; 118:752*

14. *Vasa M, Breitschopf K, Zeiher AM, Dimmeler S. Nitric oxide activates telomerase and delays endothelial cell senescence. Circ Res 2000; 87:540*

15. *Algotsson A, Nordberg A, Winblad B. Influence of age and gender on skin vessel reactivity to endothelium-dependent and endothelium-independent vasodilators tested with iontophoresis and a laser Doppler perfusion imager. J Gerontol A Biol Sci Med Sci 1995; 50:M121*

16. *Ashcroft GS, Horan MA, Ferguson MW. Aging alters the inflammatory and endothelial cell adhesion molecule profiles during human cutaneous wound healing. Lab Invest 1998; 78:47*

17. *Holt DR, Kirk SJ, Regan MC, et al. Effect of age on wound healing in healthy human beings. Surgery 1992; 112:293; discussion 297*

18. *Cerimele D, Celleno L, Serri F. Physiological changes in ageing skin. Br J Dermatol 1990; 122 (Suppl 35):13*

19. *Passeron T, Ortonne JP. Skin ageing and its prevention. Presse Med 2003; 32:1474*

La comunicazione medico-paziente: Il linguaggio verbale e la sua importanza nel processo trasmissione delle informazioni

Elisabetta Perosino[1]
Danilo Gonella[2]
Stefano Fatelli[2]

SUMMARY

The doctor-patient communication: the importance of verbal language

Communication is an important aspect of developing relationships with patients. Mirroring techniques, both verbal and physical, can increase the communication. Verbal mirroring occurs when the physician approximates the patient's voice tone and repeats the patient's last few words or word and occasionally uses a slight questioning inflection.
The verbal language is based on open and closed questions: a closed question can be answered with either "yes"or "no", while an open question is likely to receive a long answer. Open questions play an important role in building a better relationship with the patient.

KEY WORDS: *Doctor-patient communication, Verbal mirroring, Closed and open questions*

Come abbiamo avuto modo di evidenziare nei precedenti articoli, la comunicazione è un processo composito e interattivo la cui efficacia può essere ottenuta attraverso la scelta consapevole degli elementi (verbali e non) che compongono uno specifico messaggio. Comunicare efficacemente significa quindi modulare di volta in volta il proprio linguaggio, verbale e corporeo, in base al contesto e all'interlocutore di riferimento. Tale processo può essere sintetizzato dalla Figura 1 e prende il nome di "*modello di comunicazione relazionale*".
Nello scorso articolo abbiamo spiegato come sia possibile entrare in sintonia con il paziente attraverso l'uso consapevole di alcuni aspetti non verbali della comunicazione; in questo approfondiremo invece lo studio del linguaggio verbale e di come l'utilizzo di differenti registri, più o meno adatti al sistema percettivo dell'interlocutore, sia cruciale per la trasmissione e soprattutto la comprensione del messaggio. Per fare questo riprendiamo l'assioma numero tre di *Watzlawick*; esso afferma che gli esseri umani comunicano sia col modulo *numerico* che con quello *analogico*. Come abbiamo avuto modo di evidenziare in precedenza questo concetto si basa sul fatto che il cervello umano è suddiviso in due emisferi: destro e sinistro. La moderna neurologia ritiene che essi svolgano due ruoli differenti: il primo presiede l'intuito, il sogno, l'arte, la creatività, il sentimento; il secondo invece influenza capacità quali la razionalità, la tecnica, la ragione, la scrittura, il calcolo. A seconda della dominanza di un emisfero rispetto all'altro si può quindi essere più o meno creativi, più o meno razionali, più o meno emotivi. Per questo motivo ogni individuo identifica un proprio filtro attraverso il quale percepisce la realtà e attraverso cui codifica ed esprime questa visione. Ne segue che soggetti con dominanza sinistra saranno portati a esprimersi attraverso la scelta di un linguaggio essenziale, ordinato e concreto. Spiccata sequenzialità nell'esposizione, frequente ricorso a esempi concreti o relazioni di tipo causa-effetto, scarso utilizzo delle metafore identificano il registro comunicativo di un soggetto numerico. Al contrario soggetti con dominanza destra utilizzeranno un vocabolario ricco, emozionale, astratto. Un soggetto analogico preferirà esporre il

[1]Dermatologa, Roma
[2]Communication Managers, Milano

modo in cui una patologia lo fa sentire piuttosto che descrivere il sintomo tout court e farà spesso ricorso a metafore o analogie nella spiegazione di un problema. Identificare la dominanza numerica o analogica ci permette quindi di comprendere quale debba essere la struttura di base per sintonizzarsi con il paziente ovvero scegliere un registro **descrittivo** quando ci troviamo di fronte a un numerico e prediligere invece una comunicazione più **narrativa** se il nostro interlocutore presenta una dominanza di tipo analogico.

In questo modo abbiamo superato il primo problema legato alla comunicazione verbale: l'individuazione della forma più corretta di trasmissione del messaggio. Il passo successivo è l'identificazione di come un messaggio debba essere trasmesso per risultare efficace. Abbiamo detto che ogni individuo ha una mappa di rappresentazione della realtà in base alla quale decodifica i messaggi che riceve. La trasmissione delle informazioni da un emittente A a un destinatario B passa quindi attraverso i filtri interpretativi di B. Ecco quindi che, per essere efficaci, nasce la necessità di comprendere la natura di tali filtri. Secondo la dottrina le modalità utilizzate per filtrare la realtà sono tre:

- Visiva
- Auditiva
- Cenestesica

Questa classificazione fa riferimento alla dominanza di uno o più dei 5 sensi nel processo di interazione con la realtà; ecco quindi che per il visivo il filtro dominante sono gli occhi, per l'auditivo le orecchie e per il cenestesico un mix di gusto olfatto e tatto. Come si riflette tutto ciò nella comunicazione? Attraverso l'elezione di termini e predicati verbali in strettissima connessione con i tre sistemi rappresentativi precedentemente elencati. La tabella 1 aiuta a comprendere meglio il concetto.

È quindi opportuno concentrarsi sul vocabolario dei nostri interlocutori e vedere se vi sia un utilizzo ripetuto dei termini elencati o di vocaboli simili al fine di individuarne il sistema di rappresentazione prevalente. In questo modo saremo in grado di tradurre il nostro linguaggio con predicati, aggettivi e termini attinenti alla modalità dominante del nostro interlocutore sintonizzandoci sulla sua mappa del mondo suscitando riconoscimento e accettazione. Adattando il nostro registro a quello dell'interlocutore agiamo infatti sul suo sistema "parasimpatico" predisponendolo all'ascolto e all'accettazione di nuove possibilità. Il principio di base su cui si fonda tale teoria è che riflettendo e replicando il suo modello comunicativo si pone l'interlocutore nell'impossibilità di rifiutare il comportamento in atto in quanto se così fosse egli rifiuterebbe non solo noi ma anche se stesso. Questo processo che ci permette di porci sulla stessa lunghezza d'onda della controparte prende il nome di ***ricalco*** o ***mirroring***. Questa tecnica non è circoscritta al solo linguaggio verbale ma si può estendere anche a quello paraverbale e non verbale. Nello specifico si avrà:

- **Ricalco verbale:** ovvero l'uso di alcune frasi o predicati che fanno riferimento allo stesso sistema rappresentativo (visivo, uditivo, cenestesico)
- **Ricalco paraverbale:** ovvero la replicazione del volume, del tono, del ritmo, della velocità, delle pause del discorso del nostro interlocutore
- **Ricalco non verbale:** ovvero la ripresa di posture, gestualità, e addirittura del ritmo respiratorio e dei micro-comportamenti (mimica facciale, movimento degli occhi, tensione muscolare) dell'interlocutore.

Figura 1. *Il Modello di comunicazione relazionale.*

Visivo	Auditivo	Cenestesico
Vedere, chiaro, lampante, immaginare, fare un quadro della situazione, scuro, guardare, inquadrare la situazione	Ascoltare, parlare, discutere, sentire, rumoroso, programmare	Morbido, toccare con mano, percepire, avere la sensazione, provare, emozione

Tabella 1. *Filtri interpretativi e terminologia connessa.*

Abbiamo quindi individuato forme e modi per stabilire una sintonia con il paziente. L'ultimo passo verso una comunicazione efficacemente impostata dal punto di vista del linguaggio verbale è l'analisi e l'individuazione degli strumenti con cui attuarla. Il primo di essi è rappresentato dalle domande che vengono poste; esse rappresentano il più importante mezzo di comunicazione per la costruzione della relazione medico – paziente. Possiamo distinguere le domande in aperte e chiuse: le prime implicano risposte ampie e complesse e permettono al paziente di fornire informazioni su di se (con espressioni chiave come **chi cosa come dove quando**); le seconde sono utili all'anamnesi ma non alla conoscenza del paziente in quanto, prevedendo risposte semplici (**Sì/No**), si lascia poco spazio alle sue considerazioni. Ne deriva che, nello stabilire una relazione di fiducia con il paziente, il ruolo giocato dalle prime è di fondamentale importanza. Le domande aperte infatti permettono non solo di ottenere informazioni ma anche di:

- **Dimostrare comprensione** per la situazione del paziente interpretando, parafrasando e esplicitando lo stato emotivo del malato (es *Penso che sia un periodo difficile per lei, vero?*"*"Capisco che questo la preoccupi! La tranquillizzerebbe espormi i suoi dubbi ?"*)
- **Esprimere vicinanza** attraverso interventi di supporto che comunichino al paziente la presenza del medico accanto a lui (es.*"Proviamo ad immaginare quale potrebbe essere il momento migliore per fissare un appuntamento e riparlarne con calma?*""*Proviamo a vedere insieme qual è il modo migliore per affrontare il problema?"*)
- **Dimostrare attenzione** comunicando al paziente il fatto che il medico ne abbia capito veramente le difficoltà (es.*"Capisco che a lei non piaccia fare uso di farmaci, ma se ne limitiamo al minimo l'assunzione potrebbe essere un buon compromesso, che ne dice?"*)

Nel processo di comunicazione anche il paziente può porre delle domande; in questo caso è il nostro interlocutore che ci sta valutando e la risposta che ottiene è estremamente importante per la successiva costruzione della relazione di fiducia. È quindi buona norma valutare i quesiti dei pazienti sotto tre aspetti:

1. in primo luogo è importante analizzare "*Che Cosa*" la domanda sottenda realmente ovvero ciò che il paziente vuole realmente conoscere con quella specifica richiesta
2. in secondo luogo dobbiamo comprendere la sua *reale* intenzione
3. infine rispondere sulla base di ciò che vuole *realmente sentirsi dire*

Concludendo cerchiamo di chiarire meglio questo concetto attraverso un esempio:

una signora di 50 anni,vestita in modo molto ricercato, attenta all'alimentazione e alla cura del corpo che svolge regolarmente attività fisica 3 volte la settimana. Si è rivolta al dermatologo per alcune macchie brune sul viso e sul decolleté. Il trattamento depigmentante fattole è perfettamente riuscito e la paziente sembra soddisfatta. L'ultima seduta la signora dice di aver visto sulla brochure dello studio un trattamento laser per il ringiovanimento del volto di cui sente parlare da tempo sia dalle amiche che da televisione e dai giornali. Dato che da un po' di tempo si vede più vecchia e le sembra che le rughe siano più evidenti avrebbe intenzione di farlo e chiede al dermatologo quale sia il suo parere in merito.

Qual è il bisogno che sta realmente esprimendo con la sua domanda? Si vede davvero invecchiata e vuole davvero fare un trattamento d'urto per apparire più giovane? oppure desidera solo essere rassicurata, dato che sua figlia,commentando le sue macchie,ha sottolineato che sono tipiche dell'età che avanza? Nel primo caso una risposta positiva soddisferebbe il bisogno della paziente e aumenterebbe il senso di fiducia nel dermatologo ma cosa succederebbe se invece se il vero bisogno inespresso fosse il secondo? Un parere positivo non soddisferebbe il suo reale bisogno piuttosto il contrario inducendola magari a cambiare specialista. Cosa fare dunque? Nella maggior parte dei casi l'esperienza e l'intuito aiutano a capire che il reale bisogno è un altro; ma quando questo non basta una corretta ed efficace comunicazione viene in aiuto. Se durante le

sedute per il trattamento depigmentante il dermatologo si è preoccupato di comprendere sotto tutti i punti di vista la paziente e il suo sistema di valori, avrà inteso che la paziente non si considera vecchia, anzi, ritiene di dimostrare meno della sua età anagrafica grazie al suo stile di vita e alla cura che negli anni ha prestato al suo corpo. Per questo motivo la risposta al suo bisogno non è un intervento come quello ipotizzato, bensì un trattamento periodico (es un peeling ogni mese) che le consenta di rivitalizzare con costanza la cute conservando i risultati che ha ottenuto e di cui è fiera. In questo modo il dermatologo salverebbe capra e cavoli: soddisferebbe il bisogno di rassicurazione della paziente senza perdere un'opportunità di guadagno.

Letture consigliate

P. Watzlawick, J.H. Beavin, D.D. Jackson. Pragmatica della comunicazione umana, Studio dei modelli interattivi delle patologie e dei paradossi Astrolabio, 1971

Zani B, Selleri P, David D. La comunicazione. Carocci Editore, 2000

Kotler P. Marketing Management. Longman, 1988

Valli B. Comunicazione media. Modelli e processi. Carrocci Editore 1999

Sarbin, T. R., & Hardyck, C.D. Conformance in role perception as a personality variable. Journal of Consulting Psychology 1955; 19:109-111

CASE REPORT

Osteoma cutis secondario ad esiti cicatriziali da ustione

Elisabetta Perosino[1]
Eleonora Tati[2]

Summary

Osteoma cutis in post burn scar

Osteoma cutis is a rare and frequently unrecognized disorder characterized by compact bone formation in the skin. It is classified in primary and secondary forms: primary osteoma cutis occurs de novo, whereas the secondary type develops in association with the underlying inflammatory, tumorous or traumatic conditions. The case of a 65-year-old man who suffered from erythematous ulcerative skin lesion in shoulder-blade area is described. The skin lesion was localized in a post burn scar. A firm plaque developped in the fundus of ulcer. The histological examination performed after surgical removal showed the presence of dermal and hypodermal fibrosis with ialinosis and calcification.

KEY WORDS: *Osteoma cutis, Cutaneous ossification*

Introduzione

L'osteoma cutis è una rara affezione caratterizzata dalla formazione di tessuto osseo in sede cutanea. Può essere classificato come primario o secondario a patologie neoplastiche o infiammatorie. Nella forma primaria l'ossificazione è priva di causa apparente scatenante, mentre le forme secondarie, che sono le più frequenti, si sviluppano spesso in aree di pregresso trauma, di infiammazione cronica o di ustione, presumibilmente come risultato di una differenziazione fibroblastica alterata conseguente a input umorali anomali sulle cellule mesenchimali.
Probabilmente il termine ossificazione eterotopica è più corretto, anche se il termine osteoma cutis è più frequente. Come precedentemente accennato, le principali cause delle forme secondarie sono i tumori e l'infiammazione cronica. Fra i tumori quelli che più facilmente sono sede di ossificazione secondaria sono: il carcinoma basocellulare, il pilomatricoma e il nevo melanocitario (nevi di Nanta).
Relativamente frequenti sono gli osteomi multipli del volto in seguito ad acne; quest'ultimi, se il paziente assume minociclina per os, risultano fluorescenti alla lampada di Wood.
Cause di ossificazione cutanea secondaria sono inoltre le cicatrici chirurgiche situate nella regione mediana (principalmente in prossimità dello xifoide e dell'osso pubico), la morfea e la sindrome CREST.

Case report

Nel settembre 2006 giunge alla nostra osservazione un paziente di 65 anni, in buona salute, con una lesione ulcerata di circa due centimetri nella regione scapolare destra, in corrispondenza di un'ampia area di esiti cicatriziali da ustione.
Nell'anamnesi remota riferisce un'ustione di secondo e di terzo grado, interessante circa il 15% della superficie corporea, localizzata prevalentemente al dorso, ai glutei e alle cosce, provocata all'età di cinque anni da un getto di acqua calda. Della pregressa ustione sono ancora ben visibili gli esiti distrofici, atrofici e pigmentari.
Riferisce inoltre di aver sofferto all'età di 40 anni di morfea, manifestatasi con tre aree lineari sul dorso, per le quali ha effettuato terapia orale non precisata; non sono più in suo possesso il risultato della biopsia diagnostica e gli esami ematochimici effettuati in quel periodo.
Nell'anamnesi recente riferisce la comparsa, nel mese di luglio 2006, di una zona eritematosa asintomatica in corrispondenza della scapola destra: nel giro di 20 giorni la lesione raddoppiava il diametro e si ulcerava centralmente, rimanendo poi stabile, e comunque sempre asintomatica, nel periodo successivo. Consultato un dermatologo, veniva inizialmente attuata una terapia topica con una crema antibiotica, successivamente con una crema a base di steroidi e alla fine con un gel colloidale a base di alginati. Il trattamento non dava esito ad alcun risultato.

[1]Specialista in Dermatologia, Roma
[2]Medico chirurgo

Figura 1.

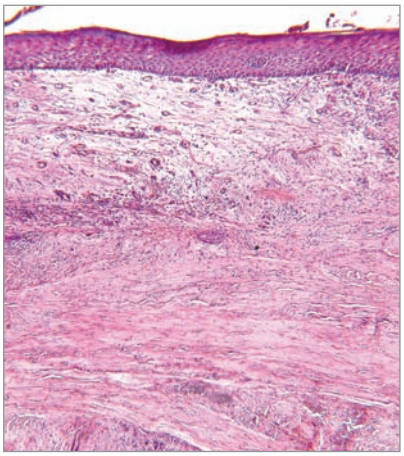

Figura 2.

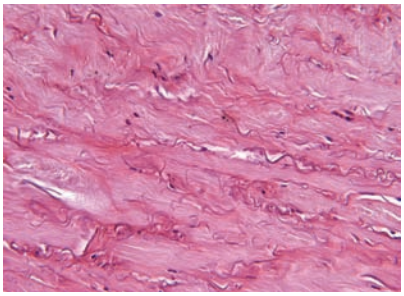

Figura 3.

Dopo circa due mesi, il paziente veniva inviato alla nostra attenzione per l'asportazione chirurgica della lesione con il sospetto diagnostico di carcinoma spinocellulare.
La lesione era morbida al tatto, lievemente infiltrata e presentava un alone infiammatorio circostante; la zona ulcerata misurava circa due centimetri di diametro ed era rivestita da un'induito fibroso (Figura 1).
Gli esami ematochimici richiesti sono risultati tutti nella norma ed anche la ricerca degli ANA e degli anticorpi Anti Scl 70 ha dato esito negativo.
La biopsia di una zona marginale dell'ulcera mostrava fenomeni sclerotici del derma e dell'ipoderma, senza segni di degenerazione carcinomatosa.
Nel frattempo la parte centrale dell'ulcera andava incontro ad un progressivo aumento di consistenza, con superficializzazione di una placca indurita che ha maggiormente orientato verso la diagnosi di osteoma cutis e ha indotto alla completa asportazione dell'area interessata.
L'esame istologico confermava la presenza di una sclerosi dermica ed ipodermica massiva, con importanti fenomeni di ialinizzazione (Figure 2-3).
La cicatrizzazione della ferita residua avveniva in circa 15 giorni.

Conclusioni

Come precedentemente esposto, l'osteoma cutis secondario è un'affezione relativamente rara e in questo paziente sono risultate presenti due delle cause eziologiche più frequenti: la morfea, in questo caso pregressa, e i gravi esiti cicatriziali da ustione.
La diagnosi clinica è stata palese quando la zona si è progressivamente indurita e si è formata la placca di ossificazione che si è lentamente superficializzata.
Prima di questa evenienza, la scelta di effettuare una biopsia diagnostica, e non un'exeresi completa della lesione, è stata dovuta alle possibili problematiche cicatriziali post-chirurgiche legate alla grave atrofia cutanea da pregressa ustione. Dopo l'intervento definitivo è stato infatti necessario un management accurato della cicatrice residua.

Bibliografia

1. *Braun-Falco O, Plewig G,Wolff HH, Burgdorf WHC. Dermatologia, ossificazione cutanea. Vol II:1596-94. Springer ed; 2002*

2. *Conlin PA, Jimenez-Quintero LP, Rapini RP. Osteoma of the skin revisited: a clinical and pathologic review. Am J Dermatopathol 2002; 24: 479*

3. *Bucko AD, Burgdorf WHC. Cutaneous ossification in Clinical Dermatology. In: Demis DJ (editor), Vol. 2 Unit 24-13. Philadelphia: JB Lippincott; 1997*

4. *Burgdorf WH.C., Nasemann T. Cutaneous osteoma: A clinical and hystopathological review Arch Dermatol Res 1997; 260:121*

5. *Ahn SK, Won JH, Choi EK Kim SC, Lee SW. Perforating platelike osteoma cutis in a man with solitary morphoea profunda. Br J Dermatol 1996; 134:949*

ISPLAD Award 2007

ISPLAD

"The Best Writer of the Year"

Il Comitato Editoriale selezionerà le tre migliori pubblicazioni dell'anno.
Ai primi 3 classificati importanti riconoscimenti e premiazione durante il 2° Congresso Nazionale ISPLAD

Inviateci i vostri articoli!

Regolamento su www.isplad.org

POSTER

Le donne e le rughe

Associazione
Donne Dermatologhe Italia - DDI*

Summary

Women and wrinkles

Women take a lot of care of facial look. In this study the importance of facial wrinkles in women was asseessed. 690 Italian women were recruited and asked about the appearance of the first facial wrinkle. The 48% of women feels the first facial wrinkle as a negative sensation, for the 20% it is a maturity sign and the 32% thinks that facial wrinkles are not an important problem. The Italian women feel as negative the wrinkles around their mouth (51%), their eyes (48%) and their neck (34%).
Two third of women tries to oppose to facial wrinkles using creams or going to dermatologist or to beautician. Only the 9% of women is in favour of plastic surgery.

KEY WORDS: *Facial wrinkles, Women*

*"Angelo di bellezza,
cosa sai delle rughe,
della paura di invecchiare,
del tormento segreto
di leggere l'oscena compassione
in occhi dove a lungo, avidi,
i nostri occhi hanno bevuto?
Angelo di bellezza,
cosa sai delle rughe?"*

Baudelaire (I Fiori del male – XLIV)

Introduzione

L'attenzione delle donne alla cura del viso è molto sentito e costituisce un fenomeno socio-culturale ormai globalizzato. Se da un lato si persegue un canone di bellezza, dall'altra ne consegue un mantenimento/ripristino dello stato della pelle. Sicuramente il problema dell'invecchiamento cutaneo è percepito come un vissuto personale il cui riscontro oggettivo è spesso considerato in maniera superficiale.
A tale scopo l'*Associazione Donne Dermatologhe Italia* (DDI) ha realizzato un'indagine per valutare l'invecchiamento cutaneo sia soggettivo che oggettivo.

Materiali e Metodi

Sono state reclutate 690 pazienti di sesso femminile di età superiore ai 25 anni (età media 48,7 anni) di cui l'82% godeva di buona salute (indagine Eurisko).
La provenienza delle pazienti includeva tutto il territorio italiano.
Il profilo delle donne intervistate

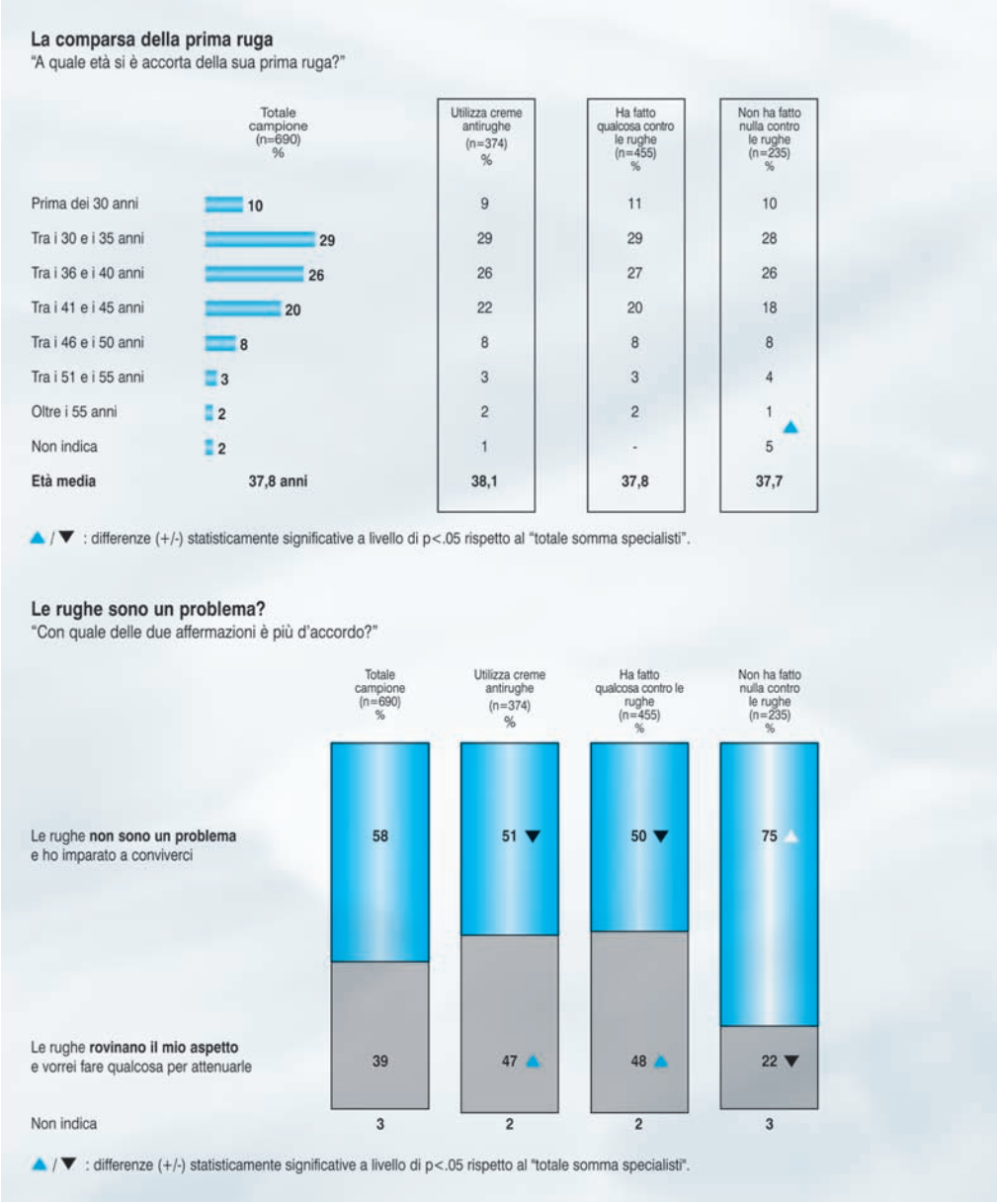

riguardava la professione, lo stato civile, la comparsa della prima ruga, il significato attribuito a questo evento, i rimedi adottati, la soddisfazione per i rimedi adottati, le aspettative riguardo i trattamenti, il vissuto psicologico, l'indagine obiettiva della propria immagine. Inoltre le dermatologhe hanno valutato mediante una scala fotografica di riferimento il grado di rugosità (*L'Oréal Recherche*) in concomitanza alla percezione personale della paziente.
Le pazienti hanno segnalato le rughe "*più fastidiose*", quelle percepite con meno ansia ed è stato proposto un modello di donna a cui assomigliare.

Risultati

Dall'indagine è emerso che le donne italiane tra i 30 e i 35 anni (29%), tra i 36 e i 40 anni (26%) e tra i 41 e 45 anni (20%) sono quelle più attente alla comparsa della prima ruga. Circa la metà del totale delle pazienti intervistate (48%) attribuisce alla prima ruga una valenza negativa, per il 20% la prima ruga rappresenta un segno di femminilità e maturità, per il 32% non è un segno importante.
Circa i 2/3 delle donne si sono attivati per contrastare le rughe (utilizzando prodotti e creme antirughe, ricorrendo al dermatologo e all'estetista), 1/3 non ha preso alcun provvedimento. L'89% delle donne intervistate ha espresso il desiderio di intervenire per attenuare le proprie rughe, il 54% di questo campione utilizzerebbe creme antirughe mentre il 38% rimedi più specifici. Solo il 9% si esprime a favore di interventi di chirurgia plastica. Le donne che non farebbero nulla per eliminare le rughe sono l'11%. Per quan-

*Amantea Ada
Atzori Laura
Barba Annalisa
Barberio Emanuela
Belloli Cristiana
Belloni Fortina Anna
Bertazzoni Marina
Brambilla Lucia
Brazzelli Valeria
Buzzetti Iolanda
Calisi M.Carmela
Cantisani Carmen
Cantú Alessandra
Capezzera Rossana
Carmagnola Anna Luisa
Cassano Nicoletta
Ciuffreda Adriana
Curia Sandra
Dall'Oglio Federica
De Padova M.Pia
Dente Valeria
Di Mauro Angela
Drago Grazia
Fabbrocini Gabriella
Farnetti Caterina
Ferrari Angel
Ferreli Caterina
Fileccia Piera
Foti Caterina
Ghersetich Ilaria

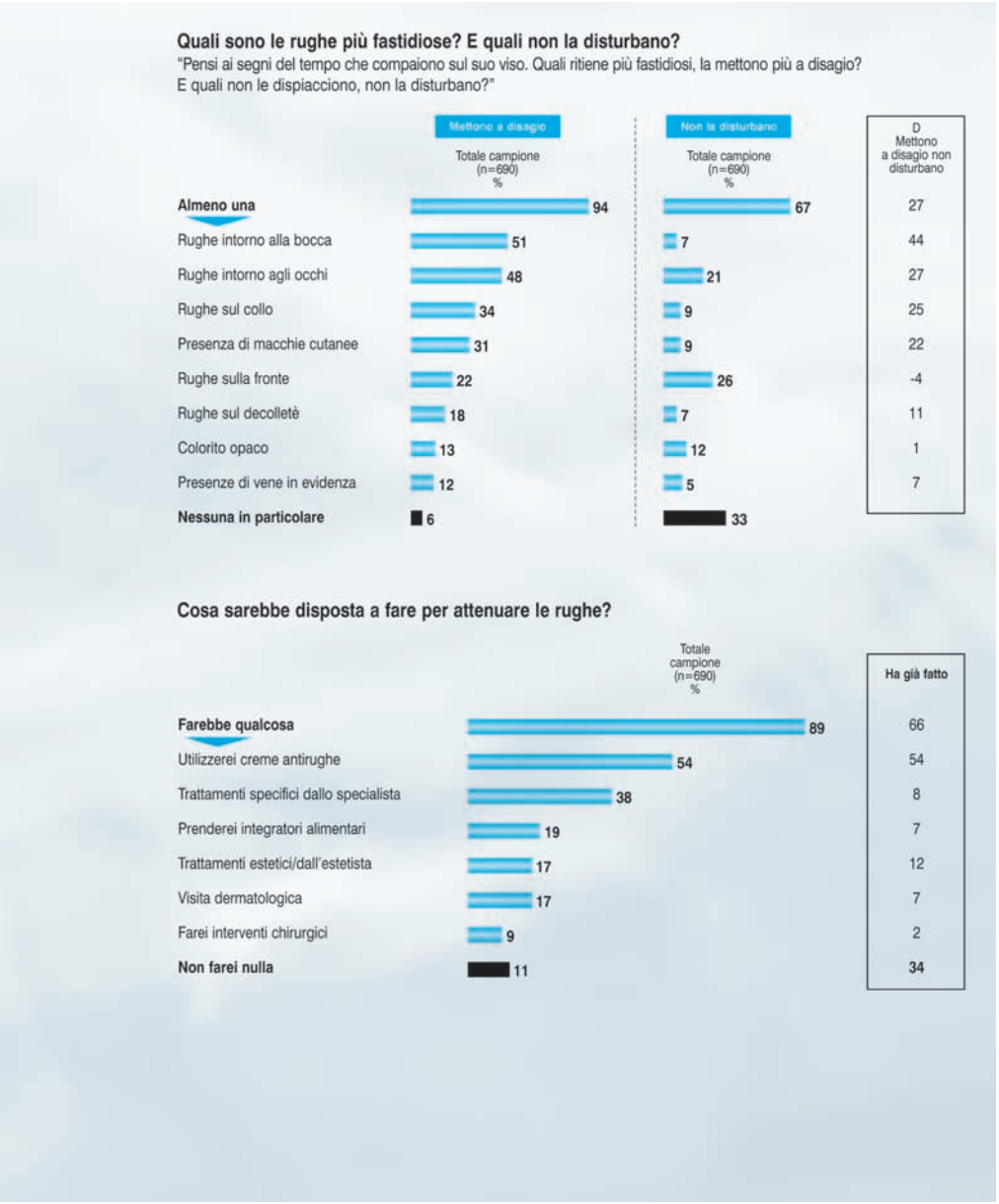

to riguarda l'impatto sulla propria immagine, le rughe non costituiscono un problema per più della metà delle intervistate (58%) che hanno imparato a conviverci.

Il 39% è convinto che contribuiscano a rovinare il loro aspetto.

Il 62% delle donne ha una percezione esatta dello stato della propria cute in relazione all'età che corrisponde alla valutazione eseguita dalla dermatologa. Le donne percepiscono con particolare disagio soprattutto le rughe intorno alla bocca (51%), intorno agli occhi (48%) e sul collo (34%). Sembra esserci comunque una sorta di "*buon umore*" ossia le rughe non sembrano condizionare lo stato d'animo delle donne. Dall'indagine emerge il profilo di una donna italiana che non drammatizza l'insorgenza dei segni del tempo, ma che comunque si interessa al mondo dermocosmetico, accetta con consapevolezza la maturità dei propri anni ma non trascura il fatto di prendere provvedimenti. La tendenza è avere come modello Virna Lisi piuttosto che Cher e di non trascurarsi assomigliando all'immagine attuale di Brigitte Bardot. Rimane come dato positivo che questa Italia femminile è comunque nella maggior parte dei casi in linea con il percepito del proprio aspetto e dell'età biologica e soprattutto in accordo con la valutazione clinica espressa dalla dermatologa.

Conclusioni

Nonostante la presenza di modelli di bellezza ricercata o aleatoria, la donna italiana rimane una donna con aspettative realistiche il cui motto potrebbe essere: "*migliorarsi ma non cambiarsi*".

Gianni Enrica
Gibelli Emanuela
Giorgini Simonetta
Giuliano Giuseppina
Guarrera Marcella
Guzzo Teresa
La Rocca Eleonora
Legori Tina
M.Piraccini Bianca
M.Ferraris Angela
Mazzola Giusi
Podenzani Silvia
Postiglione Daniela
Rigoni Corinna
Romagnoli Marina
Romano Pucci
Rondelli Fabiola
Rossi Mariaelena
Russo Nadia
Sala Alida
Serra Lidia
Solaroli Carmen
Sparavigna Adele
Tedeschi Aurora
Tosti Antonella
Tucci Maria
Villa Lucia
Wuhrer Emanuela
Zane Cristina

ISPLAD

International-Italian Society of Plastic-Aesthetic and Oncologic Dermatology

ISPLAD 2007 – Corsi di Aggiornamento in Dermatologia Plastica

Caro Collega,
anche quest'anno L'ISPLAD (International-Italian Society of Plastic-Aesthetic and Oncologic Dermatology), come nei precedenti anni, organizza degli Incontri di aggiornamento in Dermatologia Plastica, occasione di incontro, scambio e condivisione di esperienze tra Colleghi che dedicano da anni la loro attività professionale allo studio e all'innovazione delle tecniche dermoplastiche, per i suoi circa 2.000 Soci e per tutti i medici cultori della materia. Gli argomenti trattati saranno come sempre di grande attualità e interesse per i partecipanti. **Nel 2007 ci saranno 11 Corsi di cui:**

n. 6 Corsi della durata di 1 giorno (sabato) dal titolo Trattamento degli inestetismi degli arti inferiori

Programma:

Ore 8.00	Registrazione dei Partecipanti

Prima sessione: Dermatologia vascolare

Ore 9.00	Emodinanica del circolo venoso: fisiopatologia del microcircolo
Ore 9.20	Terapia sclerosante
Ore 9.40	Laser, IPL e teleangectasie degli arti inferiori
Ore 10.00	Discussione

Seconda sessione: Trattamento fisico della ipertricosi

Ore 10.15	Epilazione con laser
Ore 10.30	Epilazione con IPL
Ore 10.45	Discussione
Ore 11.00	Coffee Break

Terza Sessione: Trattamento della cellulite ed adiposità localizzate

Ore 11.30	Cosmetologia nella cellulite
Ore 11.45	Integratori nella cellulite
	Terapie strumentali:
Ore 12.00	Radiofrequenza unita ad altre tecnologie
Ore 12.15	Carbossiterapia
Ore 12.30	Veicolazione transdermica
Ore 12.45	Trattamento delle adiposità localizzate con ultrasuoni focalizzati non invasivi
Ore 13.00	Discussione
Ore 13.15	Lunch

Quarta sessione: La fosfatidilcolina e Lecilisi

Ore 14.30	Fosfatidilcolina ed adipocita
Ore 15.00	La leci-lisi (video)
Ore 15.30	Legislazione e protocollo di studio multicentrico osservazionale sull'utilizzo di fosfatidilcolina per il trattamento delle adiposità localizzate
Ore 16.30	Discussione
Ore 16.45	Questionario ECM
Ore 17.00	Termine lavori
Ore 17.00	**Elezione Responsabili Regionali**

e n. 5 Corsi della durata di 1 giorno (sabato) dal titolo Eritrosi e Dintorni

Programma:

Ore 8.00	Registrazione dei Partecipanti

Prima sessione: Clinica e Complicanze

ore 9.00	Istopatologia e diagnosi differenziale, quadri rosaceiformi
ore 9.20	Dall'eritrosi alla rosacea: quadri clinici
ore 9.40	Complicanze oculistiche
ore 10.00	Complicanze psicologiche
ore 10.20	Terapia farmacologica
ore 10.40	Discussione
ore 11.00	Coffee Break

Seconda sessione: Terapie cosmetologiche

ore 11.30	Camouflage
ore 11.50	Terapia cosmetologica
ore 12.10	Maschere occlusive
ore 12.30	Peeling
ore 12.50	Discussione
ore 13.00	Lunch

Terza Sessione: Terapie strumentali

Ore 14.30	Laser vascolari
Ore 14.50	IPL
Ore 15.10	Crioterapia
Ore 15.30	Radiofrequenza
Ore 15.50	Dermoabrasione, laser ablativi e terapia chirurgica del rinofima
Ore 16.10	Dermocosmesi post-laser
Ore 16.30	Discussione
Ore 16.50	Questionario ECM
Ore 17.00	Termine dei Lavori
Ore 17.00	**Elezione Responsabili Regionali**

I programmi definitivi con i relatori saranno pubblicati sulle pagine del sito www.isplad.org.
Tutti gli incontri verranno sottoposti alla Commissione ECM del Ministero della Salute per l'assegnazione di crediti formativi validi per l'aggiornamento continuo del medico; per tutti i corsi è previsto un numero **massimo di 150 partecipanti.**

Visitate: www.isplad.org

International-Italian Society of Plastic-Aesthetic and Oncologic Dermatology

Scheda Iscrizione:

Quote di Partecipazione (IVA Inclusa):

€ 60,00 IVA Inclusa per i SOCI ISPLAD se in regola con la quota associativa
€ 150,00 IVA Inclusa per i NON SOCI

Gli incontri sono gratuiti per gli specializzandi in Dermatologia e Venereologia iscritti all'ISPLAD purché in regola con il pagamento della quota associativa per l'anno 2007. Tutti gli incontri verranno sottoposti alla Commissione ECM del Ministero della Salute per l'assegnazione di crediti formativi validi per l'aggiornamento continuo del medico; per tutti i corsi è previsto un numero massimo di 150 partecipanti.
Per qualsiasi chiarimento è a disposizione la **Segreteria Organizzativa ISPLAD,** ai seguenti numeri: tel. 02.20404227, fax 02.29526964 o al seguente indirizzo di posta elettronica: organizzazione@isplad.org.
Per poter partecipare ai Corsi è necessario compilare ed inviare al più presto via fax il modulo allegato, inclusa la copia dell'avvenuto pagamento o, in alternativa, collegarsi al sito **www.isplad.org,** accedere alla sezione Le Attività – Corsi di Aggiornamento, compilare il modulo di adesione direttamente on line, inviando via fax la copia dell'avvenuto pagamento.

Corso/i a cui intendo partecipare:

Trattamento degli inestetismi degli arti inferiori

- Alghero (SS), 14 Aprile ☐
- Tirrenia (PI), 22 Settembre ☐
- Napoli, 24 Novembre ☐
- Milano, 1 Dicembre ☐

Eritrosi

- Verona, 8 Settembre ☐
- Genova, 20 Ottobre ☐
- Catania, 10 Novembre ☐

Rinnovo/Iscrizione ISPLAD

Indicare la modalità di pagamento (€ 50,00)

- Visa/CartaSì
- Eurocard/Mastercard
- American Express
- Diners

Numero carta _____
Scadenza _ _ / _ _ intestata a _____
Firma _____

Bonifico bancario:
Banco di Roma Pisa 1 - Lungarno Galilei, 17 - Pisa
c.c. 65187736 - ABI 3002 - CAB 14000 intestato a ISPLAD

Iscrizione ai Corsi

Indicare la modalità di pagamento

- Visa/CartaSì
- Eurocard/Mastercard
- American Express
- Diners

Numero carta _____
Scadenza _ _ / _ _ intestata a _____
Firma _____

Bonifico bancario:
Banco di Roma Pisa 1 - Lungarno Galilei, 17 - Pisa
c.c. 652546/54 - ABI 3002 - CAB 14000 intestato a Derplast Service Srl

Modulo di Adesione

compilare in ogni sua parte ed inviare via fax al n. 02.29526964

Consenso al trattamento dei dati personali.
Con la presente acconsento al trattamento degli unici dati personali ai sensi del testo unico sulla privacy (D.L. 196/2003, art. 7 e 13).

Nome _____ Cognome _____
Nato/a a _____ (prov.____) Il (gg/mm/aaaa) _____
Codice Fiscale _____ P .IVA _____
Indirizzo _____ C.A.P. _____
Città _____ Prov. _____ Telefono _____ Fax _____
Cellulare _____ E-mail _____
Specialista in Dermatologia dal: (anno) _____ Università _____
Specializzando in Dermatologia: (anno di corso) _____ Università _____
Socio ISPLAD: SI ☐ NO ☐ Versamento quota ISPLAD 2007: già in regola ☐ in modulo allegato ☐
Altra Specializzazione SI ☐ _____

Trattamento topico delle cheratosi attiniche con diclofenac al 3% in gel di ialuronato al 2,5%

Lucia Brambilla
Biancamaria Scoppio
Monica Bellinvia

Summary

Topical treatment of actinic keratoses with 3% diclofenac in 2.5% hyaluronan gel

Actinic keratoses are premalignant skin lesions recently considered as real carcinoma in situ. Several physical and local treatments can be used with different efficacy and adverse events. In this article, we consider the efficacy and tolerability of 3% diclofenac in 2.5% hyaluronan gel in 20 patients with extensive and often relapsing lesions. The treatment was well tolerated; only 2 patients interrupted the protocol, the former due to irritant contact dermatitis, the latter for non-compliance. In the remaining subjects, we observed a complete or significant remission in 44.4% and 38.8% of the patients, respectively, with a clinical benefit in more than 80% (83.2%) of the patients.

Key words: *Actinic keratoses, Diclofenac, Topical treatment*

Introduzione

Le cheratosi attiniche (CA), sono lesioni precancerose da considerare, secondo diversi Autori (1), come veri e propri carcinomi in situ, a causa della potenzialità ad evolvere in carcinoma squamocellulare, e per analogia con altre displasie severe limitate all'epitelio (come il CIN della cervice uterina). Le CA insorgono per un'eccessiva esposizione alle radiazioni ultraviolette; altri fattori di rischio sono secondari (esposizione a composti arsenicali, radiazioni ionizzanti) (2). La prevalenza è maggiore nei soggetti di razza caucasica. Tra i fattori di rischio più importanti ricordiamo la combinazione di fototipi I/II con esposizione cronica alle radiazioni ultraviolette; ma anche l'immunosoppressione esogena e le anomalie genetiche come l'albinismo o lo xeroderma pigmentoso sono predisponenti. La prevalenza delle CA è maggiore nel sesso maschile ed aumenta con l'avanzare dell'età (3).

Clinicamente le CA sono rappresentate da piccole aree cheratosiche a contorni indistinti, eritematose o dello stesso colore della cute, talora pigmentate, apprezzabili al tatto per la loro ruvidezza. Le squame aderenti, se molto spesse, possono dare origine ad un corno cutaneo. Le atipie cellulari delle discheratosi prevalgono negli strati basali dell'epidermide senza invasione del derma e si caratterizzano per disordini architetturali, affastellamento dei cheratinociti che presentano atipie nucleo-citoplasmatiche. Tali alterazioni tendono ad approfondirsi negli osti follicolari, il che può determinare la comparsa di recidive dopo trattamento incompleto. La comparsa di infiltrazione o erosione deve far sospettare l'evoluzione della CA verso un carcinoma squamocellulare invasivo, che corrisponde istologicamente all'estensione delle atipie cellulari in profondità oltre la membrana basale (2). Tali lesioni rappresentano stadi diversi di evoluzione di una stessa patologia, manifestando entrambe eguali atipie citologiche e mutazioni geniche, come l'alterata espressione di geni oncosoppressori come p53, riscontrata in molte forme tumorali umane. Per questo motivo le CA sono da considerare come veri e propri carcinomi squamocellulari in situ, la cui capacità evolutiva è pari al 10% circa dei casi e si realizza in un periodo di 10-20 anni (4, 5). Tali lesioni infatti possono anche rimanere stabili per anni o regredire modificando le modalità di fotoesposizione (4, 5). In considerazione di tale capacità

Istituto di Scienze Dermatologiche
Università degli Studi di Milano
Ospedale Maggiore Policlinico
Mangiagalli e Regina Elena, IRCCS - Milano

Tabella 1.

N. pz	Sesso	Età	Sede	Manifestazioni cliniche all'ingresso nello studio	Durata terapia giorni	Risposta clinica a 30 giorni da sospensione terapia	Effetti collaterali
1	M	72	Volto (fronte)	Lesioni multiple confluenti eritematose ricoperte da squame giallastre ruvide al tatto	90	Risposta parziale	Nessuno
2	M	80	Volto (tempia dx)	Singola lesione di 0,6 mm Eritematosa ed ipercheratosica ruvida al tatto	90	Risposta parziale	Nessuno
3	F	60	Décolleté	Singola lesione di 0,7 mm ruvida al tatto in paziente con 3 by-pass aorto-coronarici	90	Risposta parziale	Rash e prurito
4	F	64	Décolleté	Singola lesione di 0,4 mm eritematosa ricoperta da squame giallastre ruvida al tatto recidiva post-crioterapia	90	Risposta completa	Nessuno
5	M	79	Capillizio	Singola lesione di 0,7 mm eritematosa ricoperta da squame giallastre ruvida al tatto	90	Risposta parziale	Nessuno
6	M	68	Arti (dorso mani)	Tre lesioni di circa 0,4 mm eritematose ricoperte da squame giallastre ruvide al tatto	90	Risposta assente	Prurito
7	F	54	Volto (dorso naso)	Singola lesione di 0,5 mm eritematosa ed ipercheratosica ruvida al tatto Recidiva post-crioterapia	90	Risposta completa	Xerosi
8	M	73	Capillizio	Singola lesione di 0,8 mm eritematosa ricoperta da squame giallastre ruvida al tatto in paziente con Morbo di Parkinson	90	Risposta parziale	Rash
9	M	65	Volto (padiglione auricolare)	Tre lesioni di circa 0,4 mm eritematose ruvide al tatto	90	Risposta completa	Nessuno
10	M	62	Capillizio	Singola lesione di 0,4 mm eritematosa ricoperta da squame giallastre ruvida al tatto Recidiva post-crioterapia	90	Risposta completa	Nessuno
11	M	78	Capillizio	Singola lesione di 0,7 mm eritematosa ed ipercheratosica ruvida al tatto	90	Risposta parziale	Nessuno
12	F	58	Décolleté	Due lesioni di circa 0,4 mm ruvide al tatto	90	Risposta completa	Prurito
13	F	70	Arti (gambe)	Quattro lesioni di circa 0,5 mm eritematose ricoperte da squame giallastre ruvide al tatto	45	Non valutabile per anticipata sospensione trattamento	Dermatite irritativa
14	M	58	Capillizio	Singola lesione di 0,6 mm eritematosa ed ipercheratosica ruvida al tatto in paziente con pacemaker	90	Risposta assente	Nessuno
15	F	62	Volto (dorso naso)	Singola lesione di 0,6 mm eritematosa ed ipercheratosica ruvida al tatto in paziente con sindrome ansioso-depressiva	90	Risposta parziale	Nessuno
16	M	63	Arti (dorso mani)	Cinque lesioni di circa 0,4 mm eritematose ricoperte da squame brune ruvide al tatto	90	Risposta assente	Prurito
17	F	76	Arti (avambracci)	Tre lesioni di circa 0,5 mm eritematose ricoperte da squame giallastre ruvide al tatto	90	Risposta completa	Nessuno
18	F	74	Volto (fronte)	Singola lesione di 0,4 mm eritematosa ed ipercheratosica ruvida al tatto Recidiva post-crioterapia	90	Risposta completa	Rash e prurito
19	M	69	Capillizio	Tre lesioni di circa 0,5 mm ruvide al tatto in paziente con iniziale decadimento cognitivo	30	Non valutabile per anticipata sospensione trattamento	Nessuno
20	M	70	Capillizio	Singola lesione di 0,4 mm eritematosa ed ipercheratosica ruvida al tatto recidiva post-crioterapia	90	Risposta completa	Xerosi

evolutiva le discheratosi necessitano di un precoce trattamento.
Sono attualmente disponibili numerosi trattamenti fisici e topici efficaci nella terapia delle CA (crioterapia, DTC, chirurgia, terapia fotodinamica, 5-fluorouracile 2% crema, imiquimod 5% crema, diclofenac 3% in gel di ialuronato al 2,5%); pertanto il dermatologo può scegliere a seconda dei casi la cura più opportuna sulla base del tipo di lesione e delle condizioni di salute del paziente. In particolare, le terapie topiche consentono di ottenere una buona risposta con elevata compliance del paziente per la possibilità di un trattamento domiciliare. Tali cure si rivelano utili soprattutto nei casi di lesioni multiple o recidivanti, meno elegibili a trattamenti fisici anche per l'età avanzata o per le condizioni di salute generale del paziente. Tra i topici disponibili ricordiamo il 5-fluorouracile, utilizzabile come galenico al 2%, e l'imiquimod crema al 5%, ancora "off-label" per le CA (le indicazioni registrate ne prevedono l'uso al momento solo per i condilomi acuminati e il carcinoma basocellulare superficiale).
L'efficacia di tali preparati tuttavia è accompagnata da effetti collaterali, con irritazione cutanea a volte anche molto intensa, che possono causare la sospensione del trattamento (6).
Minori effetti collaterali cutanei si accompagnano all'utilizzo del diclofenac al 3% in gel di ialuronato al 2,5%, farmaco antinfiammatorio non steroideo efficace nel trattamento delle CA (che ne rappresentano l'indicazione specifica). L'efficacia del farmaco si basa sulla sua capacità di inibire l'enzima ciclossigenasi, in particolare nella sua forma inducibile (COX-2).
La COX-2 è un enzima proinfiammatorio coinvolto nel metabolismo dell'acido arachidonico, indotto da stimoli mitogeni e in grado di promuovere la carcinogenesi mediante meccanismi vari quali stimolazione dell'angiogenesi, incremento dell'invasività delle cellule tumorali e della proliferazione cellulare e inibizione della sorveglianza immunitaria (7).
Tale ruolo è stato di recente avvalorato dall'evidenza dell'espressione di COX-2 nelle CA e nei carcinomi squamocellulari, isoenzima assente invece nella cute normale (8).
L'azione del diclofenac risulta mediata dall'acido ialuronico, un glucosaminoglicano che ne facilita il passaggio attraverso la cute e forma un deposito intraepidermico, da cui rilascia gradualmente il farmaco prolungandone l'emivita (9, 10) ed evitando il realizzarsi di effetti di tipo sistemico o di sensibilizzazione, fotosensibilizzazione e fototossicità. Due recenti studi realizzati da *Ortonne et al.* (11, 12), hanno verificato come l'utilizzo del diclofenac al 3% in gel di ialuronato al 2,5% nel trattamento delle cheratosi attiniche non causi reazioni di sensibilizzazione, fotosensibilizzazione e fototossicità con o senza il concomitante utilizzo di filtri solari.
Obiettivo del presente studio è quello di valutare l'efficacia e la tollerabilità del diclofenac al 3% in gel di ialuronato al 2,5% nel trattamento topico delle CA, riportando l'esperienza acquisita su una casistica personale di 20 pazienti con CA multiple o singole, spesso recidivanti, in soggetti in cui altri trattamenti fossero meno indicati per le condizioni generali del paziente o perché risultati fallimentari.

Materiali e metodi

Sono stati inclusi nello studio 20 soggetti con diagnosi clinica di CA, giunti alla nostra osservazione presso l'Istituto di Dermatologia dell'Ospedale Maggiore Policlinico, Mangiagalli e Regina Elena di Milano tra maggio e luglio 2006. Sono stati esclusi pazienti con allergia al diclofenac, acido acetil salicilico o ad altri FANS, alcol benzilico, polietilenglicol-monometiletere-350-sodio-ialuronato o con malattie dermatologiche, come la psoriasi, che potessero interferire con l'assorbimento cutaneo del farmaco (13).
Nella Tabella 1 sono riassunte le caratteristiche dei pazienti. La casistica comprende 20 pazienti di cui 12 uomini e 8 donne, con età compresa tra 54 e 80 anni (media 67,75). Le sedi corporee interessate mostrano un maggior interessamento del capillizio (7 casi) e del viso (6 casi), minor prevalenza su arti (4 casi) e décolleté (3 casi). 12/20 casi presentavano lesioni singole, di cui 5 recidivanti; 8/20 soggetti erano affetti da lesioni multiple e confluenti. 5 pazienti presentavano condizioni generali scadute, tra cui 2 casi di decadimento cognitivo e 4 pazienti avevano un'età superiore ai 75 anni.
Lo studio ha previsto un esame clinico completo all'arruolamento, una visita a 90 giorni dall'inizio della terapia ed un follow-up a 30 giorni dalla sospensione della stessa.
I partecipanti allo studio hanno applicato il diclofenac al 3% in gel di ialuronato al 2,5%, 2 volte al dì per 3 mesi, in quantità di circa 0,5 g per 5 cm^2 di area interessata, in associazione ad uno schermo solare. Un paziente su due è stato

seguito anche mediante documentazione fotografica.
Durante ogni visita tutti i pazienti sono stati sottoposti ad esame obiettivo dermatologico che evidenziava il numero di CA e le caratteristiche cliniche delle lesioni, quali dimensioni, eritema, ipercheratosi e ruvidezza al tatto. Allo scopo di facilitare la penetrazione del farmaco, tutte le lesioni con ipercheratosi sono state preparate rimuovendo squame e/o croste mediante curettage. Sono stati registrati gli eventuali eventi avversi a 90 giorni o prima, nel caso di interruzione di terapia.
La risposta clinica è stata valutata dopo un mese dalla sospensione del trattamento.
Si è considerata risposta completa (RC) la scomparsa clinica della discheratosi; risposta parziale (RP) una riduzione della lesione superiore al 40%; risposta assente (RA) una riduzione inferiore al 40%.

Risultati

Dei 20 pazienti arruolati, 2 si sono ritirati dallo studio: un primo per la comparsa di dermatite irritativa da contatto (DIC) nell'area di applicazione, con test epicutanei negativi per il diclofenac 3% in ialuronato 2,5% gel, un secondo per scarsa compliance in paziente con decadimento cognitivo.
Il risultato finale è stato valutato a 30 giorni dalla sospensione della terapia nei 18 pazienti che hanno portato a termine il trattamento, con RC osservata in 8 su 18 pazienti (44,4%), RP in 7 su 18 pazienti (38,8%) e RA in 3 su 18 pazienti (16,6%).
Per quanto riguarda la sede, la mancata risposta si è registrata in tutti i casi per lesioni localizzate agli arti superiori, probabilmente per il loro maggiore spessore in tali sedi. Ottima risposta hanno invece mostrato volto e capillizio (risposta parziale o completa in 11 pazienti su 12 che hanno portato a termine il trattamento). 8/20 pazienti trattati (40%) hanno lamentato almeno un effetto collaterale a livello cutaneo quali eritema, prurito, xerosi di lieve e media entità, tutti risoltisi spontaneamente senza alcun trattamento. Solo in un caso di DIC imponente in paziente con lesioni agli arti (paziente n. 13), l'intensità della reazione ha portato alla sospensione della terapia. Nonostante lo studio si sia svolto in mesi con irraggiamento solare, nessun paziente ha manifestato reazioni di fotosensibilizzazione e/o fototossicità.

Conclusioni

In questo studio l'uso del diclofenac 3% in ialuronato 2,5% gel è risultato efficace e ben tollerato nel trattamento topico delle CA. Tale terapia topica ha infatti indotto una RC o un miglioramento significativo, rispettivamente nel 44,4% e nel 38,8% dei pazienti, con una miglioramento clinico complessivo in oltre l'80% (83,2%) dei soggetti che hanno portato a termine il trattamento (15/18 pazienti), comportando effetti avversi solo a livello cutaneo, perlopiù di lieve e media entità. In un solo soggetto si rendeva necessaria la sospensione del trattamento per la comparsa di una DIC nell'area di applicazione con test epicutanei negativi, mentre in un secondo soggetto l'applicazione è stata interrotta prematuramente per scarsa compliance.
La possibilità di un trattamento domiciliare e la sua buona tollerabilità fa sì che tale terapia sia ben accetta ai pazienti, permettendo un trattamento precoce ed efficace di CA in cui, per estensione o caratteristiche generali del paziente, trattamenti maggiormente invasivi sarebbero meno indicati.
Tale trattamento è probabilmente più indicato per lesioni situate a livello di volto, capillizio e décolleté, mentre i risultati sembrano meno promettenti per le lesioni degli arti; comunque in queste sedi è, a nostro parere, da prendere in considerazione un periodo più lungo di trattamento o l'associazione con cheratolitici.
Il vantaggio del diclofenac 3% in ialuronato 2,5% gel è inoltre, a nostro parere, la possibilità di trattare in modo semplice ed efficace non solo le lesioni clinicamente evidenti, ma tutta l'area su cui le CA si sviluppano, riprendendo il concetto di "area di cancerizzazione", introdotto per la prima volta nel 1953 da *Slaughter et al.* (14) per spiegare lo sviluppo di tumori primari multipli e di recidive neoplastiche locali su aree precedentemente trattate.
Quest'area, delimitante alcuni tumori epiteliali (come quelli cutanei, orali, polmonari, intestinali, vescicali e uterini), è costituita da cheratinociti con differenti livelli di alterazioni genetiche (interessanti inizialmente P53) e talora istologiche. L'area di cancerizzazione, pur essendo priva di potenziale metastatico, presenta origine monoclonale e alta capacità proliferativa, tale da poter sostituire vaste aree di epitelio normale; questo aumenta il rischio di insorgenza di neoplasie secondarie nell'area di sviluppo del

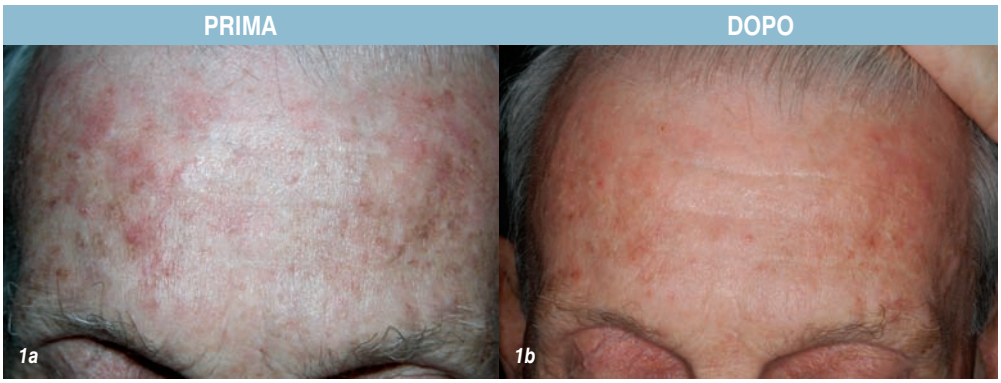

Figura 1. *Paziente n. 1: risposta parziale a 90 giorni di lesioni multiple confluenti in sede frontale.*

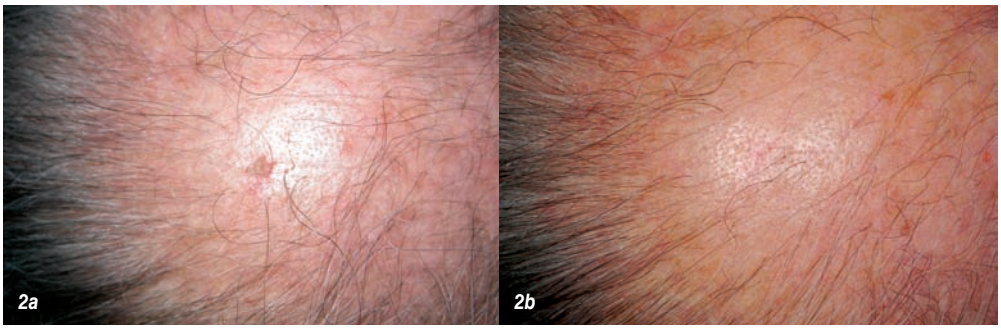

Figura 2. *Paziente n. 10: risposta completa a 90 giorni di singola lesione del capillizio.*

Figura 3. *Paziente n. 18: risposta completa a 90 giorni di singola lesione frontale.*

tumore primario dopo asportazione (15). Pertanto la diagnosi e la terapia delle CA, necessaria per la loro capacità evolutiva, deve tener conto non solo del tumore ma anche dell'area di insorgenza: il trattamento, è importante anche come prevenzione e l'applicazione di topici come il diclofenac 3% in ialuronato 2,5% gel consente ottimi risultati non solo sulle lesioni clinicamente visibili, ma è anche in grado di contrastare tali effetti "di area".

Bibliografia

1. *Ackerman AB, Mones JM. Solar (actinic) keratosis is squamous cell carcinoma. Br J Dermatol 2006; 155:9*

2. *Saurat J, Grosshans E et al. Dermatologia e malattie sessualmente trasmesse. Edz 2. 2000*

3. *Salasche SJ. Epidemiology of actinic keratoses and squamous cell carcinoma. J Am Acad Dermatol 2000; 42:S4*

4. *Marks R, Rennie G, Selwood Ts. Malignant transformation of solar keratosis to squamous cell carcinoma. Lancet 1988; 1:795*

5. *Clay J. Cockerell, MD. Hystopatology of incipient intraepidermal squamous cell carcinoma ("actinic keratosis"). J Am Acad Dermatol 2000; 42:S11*

6. *Tutrone WD, Saint R et al. Topical therapy for actinic keratoses : 5-Fluorouracil and imiquimod. Cutis 2003; 71:365*

7. *Rivers Jk, Arlette J et al. Topical treatment of actinic keratoses with 3% diclofenac in 2,5% hyaluronan gel. Br J Dermatol 2002; 146:94*

8. *Buckaman SY et al. COX-2 expression is induced by UVB exposure in human skin: implications for the development of skin cancer. Carcinogenesis. 1998; 19:723*

9. *Jarvis B, Figgitt DP. Topical 3% diclofenac in 2.5% hyaluronic acid gel: a review of its use in patients with actinic keratoses. Am J Clin Dermatol 2003; 4:203*

10. Rivers JK et al. An open study to assess the efficacy and safety of topical 3% diclofenac in a 2.5% hyaluronic acid gel for the treatment of actinic keratoses. Arch Dermatol 1997; 133:1239

11. Ortonne JP et al. Safety of topical 3% Diclofenac in 2,5% hyaluronan gel; photosensitisation and sensitisation assesment. Centre de Pharmacologie Clinique Appliqué à la Dermatologie, Hôpital de l'Archet 2, Nice, France, Congress Poster 13° Congress of the European Academy of Dermatology and Venerology (Florence, Italy, 17-21 November 2004)

12. Ortonne JP et al. Safety of topical 3% Diclofenac in 2.5% hyaluronan gel; phototoxicity assesment. Centre de Pharmacologie Clinique Appliqué à la Dermatologie, Hôpital de l'Archet 2, Nice, France, Congress Poster 13° Congress of the European Academy of Dermatology and Venerology (Florence, Italy, 17-21 November 2004)

13. Kleyn CE, Bharati A, et al. Contact dermatitis from 3 different allergens in solaraze gel. Contact Dermatitis 2004; 51:215

14. Slaughter DP et al. «Field cancerization» in oral stratified squamous epithelium. Cancer (Philadelphia) 1953; 6:963

15. Boudewijn J et al. A genetic explanation of Slaughter's concept of field cancerization: evidence and clinical implications. Cancer Res 2003; 63:1727